

**CONCURSO de CASOS CLÍNICOS**

# ACRONET

MONOGRAFÍA 08/06/2023

Con el aval científico de:

**GETNE**  
Grupo Español de Tumores  
Neuroendocrinos y Endocrinos

**SEEN**  
Sociedad Española de  
Endocrinología y Nutrición

# ÍNDICE

<b>1 INTRODUCCIÓN</b>	3
<b>1.1</b> Diagnóstico	4
<b>1.2</b> Tratamiento y calidad de vida del paciente	4
<b>2 CONCURSO DE CASOS CLÍNICOS ACRONET</b>	6
<b>2.1</b> Temática de los casos clínicos	7
<b>2.2</b> Participantes	7
<b>2.3</b> Comité científico	7
<b>2.4</b> Metodología de los casos clínicos	8
<b>2.5</b> Criterios de evaluación	8
<b>3 CASOS CLÍNICOS GANADORES</b>	9
<b>3.1</b> Tumores neuroendocrinos	10
<b>Caso 1:</b> “La importancia del desarrollo de nuevas combinaciones terapéuticas para tumores poco frecuentes”	10
<b>Caso 2:</b> “Trasplante hepático de rescate en una paciente con tumor neuroendocrino metastásico de larga evolución”	14
<b>Caso 3:</b> “El reto de tratar un insulinoma maligno: Reporte de un caso”	17
<b>3.2</b> Acromegalia	22
<b>Caso 1:</b> “Acromegalia - Escalada terapéutica en un caso de macroadenoma hipofisario resistente”	22
<b>Caso 2:</b> “Acromegalia por tumor carcinoide secretor de GHRH ectópica”	30
<b>Caso 3:</b> “Diagnóstico de acromegalia a través del estudio de la voz”	33
<b>4 REFERENCIAS</b>	44
<b>ANEXO 1. ABREVIATURAS</b>	49
<b>ANEXO 2. PLANTILLA PARA LA CUMPLIMENTACIÓN DEL CASO CLÍNICO</b>	51

# 1 INTRODUCCIÓN

---

1.1 Diagnóstico

1.2 Tratamiento y calidad de vida  
del paciente

---

Los tumores neuroendocrinos (TNEs) constituyen un grupo heterogéneo de neoplasias de tipo epitelial que presentan una diferenciación mayoritariamente neuroendocrina <sup>(1)</sup>. La localización más frecuente de TNE es en el tracto gastrointestinal (69% de los casos) y en el pulmón (25%) <sup>(2)</sup>. Sin embargo, los TNEs pueden desarrollarse en cualquier órgano ya que las células neuroendocrinas se distribuyen por todo el organismo en la etapa embrionaria a través de crestas neurales, glándulas endocrinas, islotes y el sistema endocrino difuso <sup>(1)</sup>. La incidencia de los TNEs es de aproximadamente 2,5 casos por cada 100.000 habitantes y representan el 0,5% de todas las neoplasias <sup>(2)</sup>. La mediana de supervivencia de los pacientes con TNEs es de 9,3 años. Los principales factores que influyen en la supervivencia son la localización del tumor, la extensión de la enfermedad y el grado histológico (determinado por el número de mitosis y el valor de Ki67) <sup>(2)</sup>.

Por otro lado, la acromegalia es una enfermedad crónica caracterizada por la liberación incrementada de la hormona de crecimiento (GH) y, por consiguiente, del factor de crecimiento insulínico tipo 1 (IGF-1) <sup>(3)</sup>. En la mayoría de los casos este aumento se origina por un adenoma en la hipófisis. Diversos estudios han señalado una prevalencia de acromegalia en España de aproximadamente 60 casos por millón de habitantes <sup>(4)</sup>. Sin embargo, el cribado de acromegalia en población general española ha revelado una prevalencia de 1034 casos por millón de habitantes, lo que demuestra que se trata de una enfermedad altamente infradiagnosticada <sup>(5,6)</sup> y además remarca la importancia de reconocer precozmente la enfermedad en atención primaria.

**Sin embargo, el cribado de acromegalia en población general española ha revelado una prevalencia de 1034 casos por millón de habitantes, lo que demuestra que se trata de una enfermedad altamente infradiagnosticada <sup>(5,6)</sup> y además remarca la importancia de reconocer precozmente la enfermedad en atención primaria**

## 1.1 Diagnóstico

En las últimas décadas se ha reportado un incremento de la incidencia tanto de los TNEs como de la acromegalia a nivel mundial <sup>(3,7)</sup>. Este aumento se atribuye a un mayor conocimiento de estas enfermedades y al avance en las técnicas de diagnóstico. Sin embargo, la mayor parte de los pacientes experimentan un retraso en el diagnóstico, de hasta 9 años en el caso de TNEs <sup>(8)</sup> y entre 5 y 12 años en el de acromegalia <sup>(5)</sup>. Dada la naturaleza inespecífica de los síntomas de TNEs, estos pacientes pueden ser atendidos por distintos especialistas, someterse a pruebas repetitivas y a recomendaciones de tratamiento variables. Una encuesta internacional con 1928 pacientes con TNEs reveló que éstos acuden de media a 6 médicos especialistas antes del diagnóstico de su enfermedad y, en el 58% de los casos, ésta ya se encontraba en estado muy avanzado <sup>(8)</sup>. De manera similar, las principales causas que se atribuyen al retraso en el diagnóstico de la acromegalia son la ausencia de síntomas específicos, su lenta evolución y la falta de concienciación de los médicos <sup>(9)</sup>.

El retraso del diagnóstico de los TNEs y la acromegalia conlleva un impacto clínico y económico muy significativo <sup>(10)</sup>. Por ejemplo, en el momento del diagnóstico de acromegalia, la mayor parte de los pacientes presentan macroadenomas difíciles de tratar quirúrgicamente y, además, ya han desarrollado cambios físicos importantes y comorbilidades irreversibles <sup>(11)</sup>, lo que produce un incremento de la morbilidad y la mortalidad <sup>(12)</sup> y un detrimento notable en su calidad de vida <sup>(13)</sup>.

## 1.2 Tratamiento y calidad de vida del paciente

La cirugía representa el tratamiento de elección para TNEs localizados, mientras que en estadios localmente avanzados o metastásicos se emplean tratamientos locoregionales y sistémicos <sup>(14)</sup>. El tratamiento de la acromegalia incluye cirugía, radioterapia y terapia farmacológica <sup>(15)</sup>. Cuando el objetivo no puede ser curativo, su función es ralentizar el crecimiento del tumor y reducir los síntomas derivados. Los agentes terapéuticos más utilizados son los inhibidores de sustancias secretadas por el tumor y persiguen la normalización de los niveles hormonales, que es el criterio más común de control de la en-

fermedad <sup>(15)</sup>. Más allá de los síntomas derivados del propio tumor, los pacientes con TNEs o acromegalia sufren fatiga muscular, debilidad y alteraciones psicológicas (pérdida de iniciativa, falta de autoestima, depresión, ansiedad) que impactan negativamente en su día a día <sup>(8,16)</sup>. Pese a que el tratamiento pueda conseguir el control bioquímico de la enfermedad, muchos pacientes siguen experimentando problemas físicos y psicológicos que impactan negativamente en su calidad de vida <sup>(17,18)</sup>. De hecho, en el programa de desarrollo de medicamentos centrados en el paciente de la organización de la defensa de los pacientes de la comunidad de acromegalia de enero de 2021 se evidenció que, pese a que el 76% de los pacientes se consideraban controlados a nivel bioquímico, solo un 49% reconocieron tener controlados los síntomas de la enfermedad <sup>(13)</sup>. En este sentido, se ha demostrado que el control de los síntomas tiene un impacto en la supervivencia como en la calidad de vida, tanto en TNEs como acromegalia.

Los médicos reconocen la importancia de priorizar los parámetros clínicos a la hora de establecer una estrategia de tratamiento. No obstante, según la perspectiva de los pacientes, el abordaje de la calidad de vida es de vital importancia para conseguir el control de la enfermedad. Por este motivo, la experiencia del paciente y los resultados percibidos por los pacientes se están convirtiendo en objetivos cada vez más importantes para el manejo de estas patologías <sup>(8)</sup>. Con ello, resulta imprescindible que los médicos adopten un enfoque holístico en el tratamiento clínico para que esté en consonancia con las preferencias de los pacientes. Esto es especialmente necesario en el entorno de enfermedades poco frecuentes <sup>(8,19)</sup>, pero también por el hecho de que la esperanza de vida (tanto en TNEs como acromegalia) suele ser más larga que con otros tumores de gran malignidad <sup>(20)</sup>. En este escenario de larga duración, la calidad de vida de los pacientes representa un parámetro muy importante a tener en cuenta a la hora de decidir el objetivo terapéutico principal.

**No obstante, según la perspectiva de los pacientes, el abordaje de la calidad de vida es de vital importancia para conseguir el control de la enfermedad. Por este motivo, la experiencia del paciente y los resultados percibidos por los pacientes se están convirtiendo en objetivos cada vez más importantes para el manejo de estas patologías <sup>(8)</sup>**

# 2 CONCURSO DE CASOS CLÍNICOS ACRONET

---

- 2.1 Temática de los casos clínicos
  - 2.2 Participantes
  - 2.3 Comité científico
  - 2.4 Metodología de los casos clínicos
  - 2.5 Criterios de evaluación
-

El concurso de casos clínicos ACRONET fue una iniciativa promovida por IPSEN-PHARMA cuya finalidad fue la de obtener evidencias que permitan mejorar el diagnóstico y el tratamiento de los pacientes con TNEs o acromegalia, así como la de generar conciencia respecto a la necesidad de un diagnóstico precoz y un cambio de paradigma en el abordaje de estas patologías, con especial interés en las preferencias del paciente y su calidad de vida.

## 2.1 Temática de los casos clínicos

Los casos clínicos objeto de valoración en el concurso debían estar relacionados con el manejo y tratamiento de los pacientes con TNEs o acromegalia. Se aceptaron casos clínicos en cualquiera de los siguientes grupos:

- Un ejemplo de diagnóstico precoz. Se consideró diagnóstico precoz cuando se produce a los pocos meses de la fecha de inicio de los síntomas o, como máximo, 1 o 2 años después de ésta. También incluyeron aquellos diagnósticos que ocurren a través de una prueba complementaria en pacientes asintomáticos, quedando excluidos los incidentalomas.
- La toma de una decisión terapéutica concreta, como la inclusión de un paciente en un programa de apoyo a pacientes o un cambio de tratamiento, que resultase en una mejora de la calidad de vida del paciente.

Por lo tanto, el concurso constó de dos categorías, cada una de las cuales incluyó dos subcategorías:

- TNEs:
  - › Diagnóstico precoz de TNE.
  - › Decisión terapéutica con beneficios en la calidad de vida del paciente con TNE.
- Acromegalia:
  - › Diagnóstico precoz de acromegalia.
  - › Decisión terapéutica con beneficios en la calidad de vida del paciente con acromegalia.

El número de casos que se presentaron en el concurso fue de **50** (24 de TNEs y 26 de acromegalia).

## 2.2 Participantes

Pudieron participar en el concurso cualquier endocrinólogo u oncólogo implicado en el manejo de pacientes con TNEs o acromegalia y que desarrollase su actividad asistencial en España o Portugal. No se requería un mínimo de años de experiencia para poder participar en el concurso. No había un límite en el número de casos clínicos que podía presentar cada participante del concurso. Cada caso clínico presentado podía tener hasta tres autores, siendo el autor principal quien debía cumplir con los criterios de participación. Los participantes no recibieron ningún tipo de remuneración por el envío de casos clínicos al concurso.

**Cada caso clínico presentado podía tener hasta tres autores, siendo el autor principal quien debía cumplir con los criterios de participación**

## 2.3 Comité científico

El Comité científico estuvo compuesto por cinco médicos diferentes por patología (**Tabla 1**). La función del Comité científico consistió en acordar las bases del concurso y evaluar los casos clínicos presentados. Para esta valoración, los integrantes del Comité científico no tuvieron acceso a la información referente a los autores.

**Tabla 1.** Comité científico.

Patología	Nombre	Servicio/Departamento	Centro
TNEs	Nieves Martínez	Servicio de Oncología	Complejo Hospitalario Universitario de A Coruña (CHUAC)
	Ángel Díaz	Servicio de Endocrinología	Hospital Clínico San Carlos de Madrid
	Luis Miguel Navarro	Servicio de Oncología	Hospital Universitario Clínico de Salamanca
	Alex Teulé	Servicio de Oncología	Instituto Catalán de Oncología
	Justo Castaño	Departamento de Biología Celular, Fisiología e Inmunología	Universidad de Córdoba
Acromegalia	Mónica Marazuela	Servicio de Endocrinología	Hospital Universitario de La Princesa de Madrid
	Concha Blanco	Servicio de Endocrinología	Hospital Universitario de Alcalá de Henares de Madrid
	Eva Venegas	Servicio de Endocrinología	Hospital Universitario Virgen Del Rocío de Sevilla
	Miguel Paja	Servicio de Endocrinología	Hospital Universitario de Basurto (Bilbao)
	Cristina Lamas	Servicio de Endocrinología	Hospital Universitario de Albacete

## 2.4 Metodología de los casos clínicos

Los casos clínicos se presentaron a través de la página web del concurso. Para el envío de los casos fue necesario seleccionar la categoría y subcategoría en la que deseaban participar y completar una plantilla (**Anexo 1**). El plazo de admisión de los casos comenzó el día 01 de marzo de 2022 y finalizó el día 31 de julio de 2022.

## 2.5 Criterios de evaluación

El Comité científico revisó todos los casos clínicos recibidos y verificó que cumplían lo dispuesto en las bases del concurso. La puntuación final de cada caso se obtuvo a partir de la suma de la puntuación media de los 5 evaluadores para cada criterio valorado, tal y como se detalla en la **Tabla 2**.

**Tabla 2.** Método de puntuación de los casos.

	Puntuación posible	Puntuación media por cada ítem *	Ponderación	Puntuación máxima/ítem
1. Originalidad y relevancia clínica	(0-5 pts)	$u=A1+B1+C1+D1+E1$	20%	25
2. Complejidad	(0-5 pts)	$v=A2+B2+C2+D2+E2$	20%	25
3. Calidad científica	(0-5 pts)	$x=A3+B3+C3+D3+E3$	20%	25
4. Innovación	(0-5 pts)	$y=A4+B4+C4+D4+E4$	20%	25
5. Impacto	(0-5 pts)	$z=A5+B5+C5+D5+E5$	20%	25
Puntuación final del caso: $u+v+x+y+z$				Puntuación máx. del caso: 125

\* Las letras (A-E) corresponden a las puntuaciones de cada uno de los 5 evaluadores para cada ítem.



# 3 CASOS CLÍNICOS GANADORES

---

3.1 Tumores neuroendocrinos

3.2 Acromegalia

---

A continuación se presentan los tres casos clínicos ganadores tanto de TNE como acromegalia.

### 3.1 Tumores neuroendocrinos

#### CASO 1: “La importancia del desarrollo de nuevas combinaciones terapéuticas para tumores poco frecuentes”

<b>Autor principal</b> Andrea Modrego Sánchez	<b>Especialidad</b> Oncología médica	<b>Identificador del caso clínico</b> 183-001
<b>Coautores</b> Beatriz Antón Pascual Rocío García Carbonero	<b>Centro</b> Hospital Universitario 12 de Octubre (Madrid)	<b>Puntuación total obtenida en el concurso</b> 109

#### RESUMEN

El caso trata de un paciente joven que presentaba un carcinoma neuroendocrino de origen pancreático con la peculiaridad de presentar inestabilidad de microsatélites y poder ser tratado con radionúclidos e inmunoterapia. A su vez el paciente presentaba varios efectos adversos descritos en la literatura pero poco frecuentes.

#### INTRODUCCIÓN Y PRESENTACIÓN DEL CASO

Se trata de un varón de 45 años sin antecedentes personales de interés. En sus antecedentes familiares destacaba su padre con síndrome de Lynch (mutación MSH2), el cual había padecido un cáncer de colon (siendo menor de 50 años), y otros familiares de segundo grado (por rama paterna) con antecedentes familiares de cáncer de colon y otros tumores (páncreas, cáncer renal de células claras...). Durante el año 2021, el paciente acudió al Servicio de Urgencias en múltiples ocasiones por dolor abdominal moderado, focalizado en el epigastrio, que se irradiaba en cinturón, sin modificación con los movimientos ni con las comidas y de varios meses de evolución. El paciente negó síndrome constitucional, cambios en el tránsito intestinal u otros síntomas asociados.

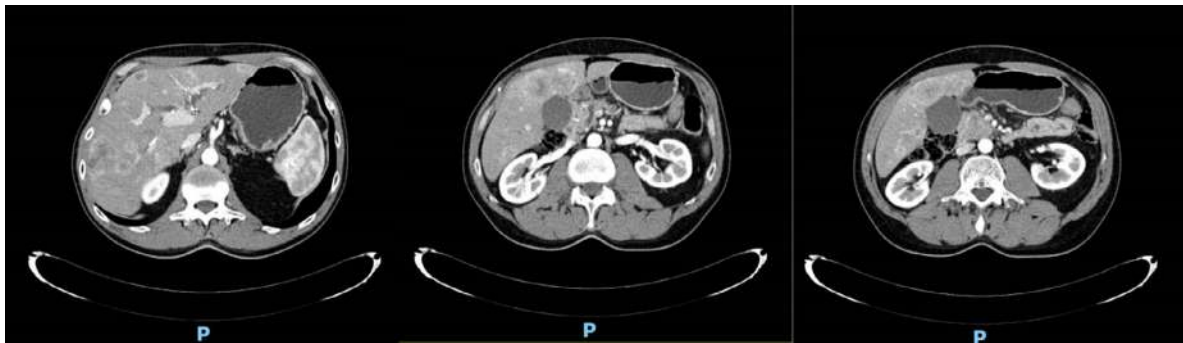#### EXPLORACIÓN Y PRUEBAS COMPLEMENTARIAS

En la exploración física (junio de 2021), el paciente se encontraba estable hemodinámicamente, normohidratado, normocoloreado y afebril, destacando un abdomen doloroso a la palpación profunda en el hipocondrio derecho y el reborde costal ipsilateral, con hepatomegalia de 2 cm. Ante la sospecha de posible patología del área biliopancreática se realizó una analítica sanguínea en la que destacó un deterioro del perfil hepático de predominio colestásico disociado, con gamma-glutamil transferasa (GGT) de 131 U/L y aumento de lipasa (445 U/L). Finalmente se decidió a realizar una tomografía axial computarizada (TAC) abdominal urgente en el que se observó una lesión en el proceso uncinado del páncreas de 40x35 mm (que infiltraba los vasos adyacentes) junto con múltiples lesiones hepáticas hipodensas y mal definidas compatibles con metástasis. Con la sospecha de un proceso neoplásico, se llevó a cabo una biopsia hepática que resultó compatible con un carcinoma neuroendocrino (Ki67 del 90%, 13 mitosis en 10 campos de gran aumento, cromogranina positivo, sinaptofisina positivo y enolasa focalmente positivo). Como pruebas complementarias en su centro de referencia se realizó un octreoscan, observándose captación positiva en la lesión pancreática y la afectación hepática. Ante un paciente joven con un carcinoma neuroendocrino de cabeza pancreática cT2N0M1 se inició tratamiento de primera línea con cisplatino/etopósido y se derivó de forma simultánea a nuestro hospital para valoración de tratamiento dentro de un ensayo clínico en futuras líneas terapéuticas. Dado el inicio reciente de tratamiento sis-

témico en su centro, se le ofreció al paciente la realización de una secuenciación tumoral en la muestra y la extracción de una biopsia líquida, con que se obtuvieron los siguientes resultados: De la secuenciación tumoral: PTEN N323fs\*2, TP53 *splice site* 993+2T>C, RB1 *splice site* 137+1G>A, TGFBR2 P129fs\*3, ATRX D1940fs\*14, TP53 R175H, *Tumor Mutational Burden* (TMB) 12.61 mutaciones por megabase. De la biopsia líquida: MSI-high, BRCA1 K654fs, amplificación de BRAF, TP53 *splice site* SNV, APC K2051fs, HNF1A L254fs entre otras alteraciones de significado incierto. Por otra parte, no debemos olvidar el antecedente familiar del paciente cuyo padre padecía un síndrome de Lynch, si bien ya había sido estudiado previamente, resultando negativo el estudio germinal. Por ello se envió a nuestro centro una muestra tumoral en la que se confirmó la pérdida de expresión de MSH2 (por inmunohistoquímica) en el tumor, que resultaba ser compatible con un posible síndrome de Lynch. Inicialmente, el paciente recibió cuatro ciclos de quimioterapia desde julio hasta septiembre de 2021, con muy buena tolerancia clínica y analítica, consiguiéndose estabilidad de la enfermedad. Sin embargo, en una reevaluación precoz se objetivó crecimiento de las lesiones hepáticas, decidiéndose solicitar nuevas pruebas complementarias en nuestro centro y presentar el caso en nuestro Comité de TNEs. Se realizó una TAC en tórax, abdomen y pelvis (TAC TAP; **Figura 1**), en el cual se observó la neoplasia pancreática y las metástasis hipervasculares hepáticas ya conocidas, junto con un <sup>68</sup>Ga-PET/TAC en el que destacó una importante sobreexpresión de receptores de somatostatina a nivel de la afectación hepática y una metástasis ósea única en la quinta costilla izquierda.

**Ante un paciente joven con un carcinoma neuroendocrino de cabeza pancreática cT2N0M1 se inició tratamiento de primera línea con cisplatino/etopósido y se derivó de forma simultánea a nuestro hospital para valoración de tratamiento dentro de un ensayo clínico en futuras líneas terapéuticas**

**Figura 1.** TAC TAP en Octubre de 2021 (basal al tratamiento).



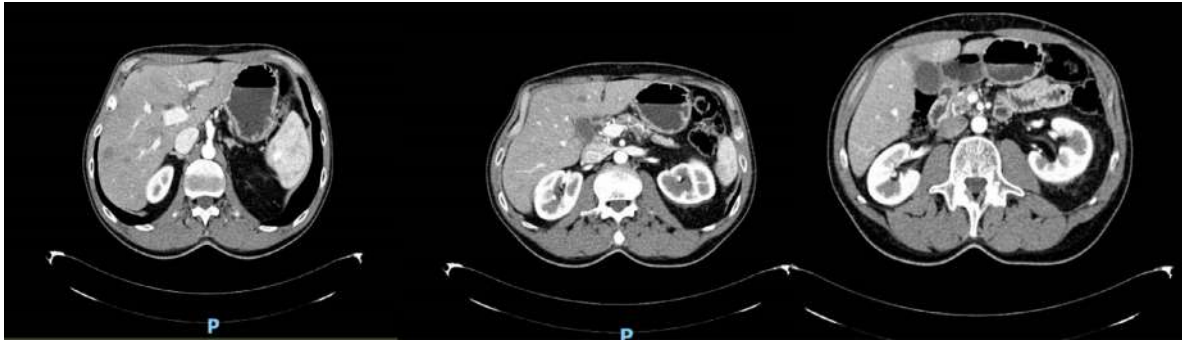
Cabe destacar que se llevó a cabo dicha prueba ante el antecedente de importante sobreexpresión de los receptores de somatostatina en el octreoscan realizado previamente al inicio del tratamiento, si bien en general los carcinoma neuroendocrinos no presentan captación en dichas pruebas.

## TRATAMIENTO

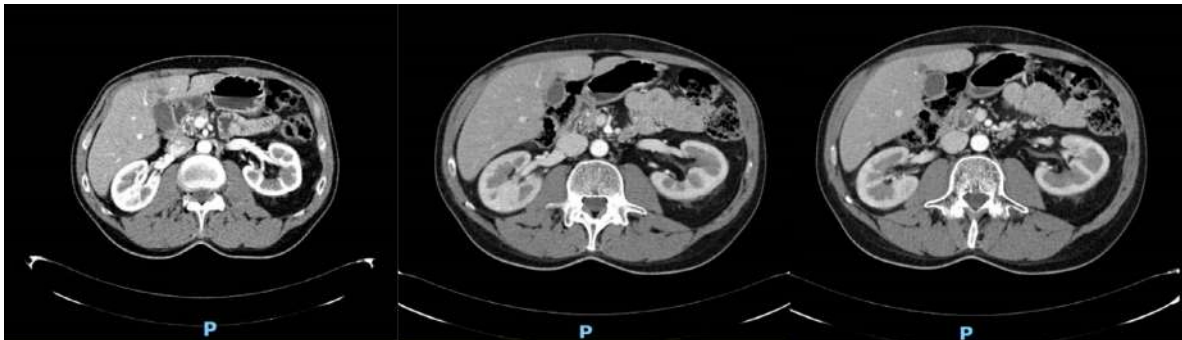Los hallazgos fueron presentados en el Comité multidisciplinar, destacándose en el mismo la importante sobreexpresión de receptores de somatostatina a pesar de encontrarnos ante un carcinoma neuroendocrino. Conjuntamente se decidió como mejor estrategia terapéutica la inclusión del paciente en un ensayo clínico con inmunoterapia y radionúclidos. La decisión vino condicionada por las pocas opciones terapéuticas disponibles para estos tumores, que suelen tener un comportamiento agresivo, teniendo en cuenta a su vez la tasa de respuestas a la inmunoterapia esperada en los pacientes con inestabilidad de microsatélites y TMB mayor de 10 mutaciones por megabase. El paciente ha recibido hasta el momento actual 4 dosis de Lutecio y 12 dosis de inmunoterapia con antiPD1.

Respecto a su respuesta radiológica, desde la primera reevaluación el paciente presentó una disminución del tamaño del tumor primario y de la afectación hepática (**Figuras 2-4**).

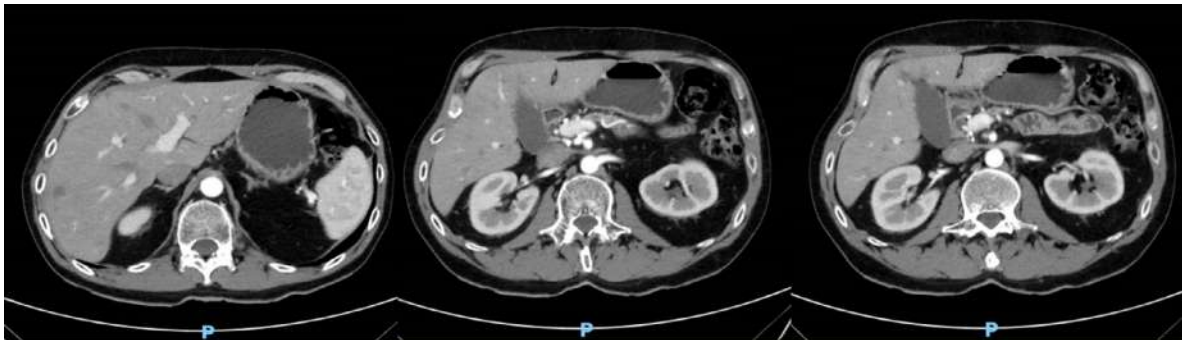**Figura 2.** TAC TAP en diciembre de 2021 (tras una dosis de radionúclidos).



**Figura 3.** TAC TAP en febrero de 2022 (tras 2 dosis de radionúclidos).

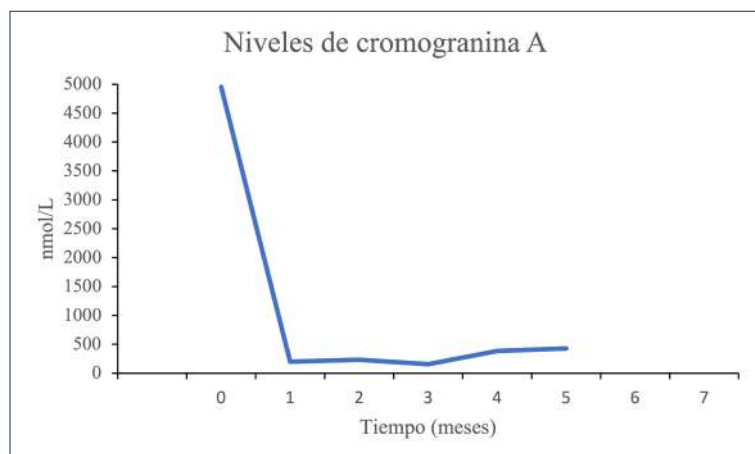


**Figura 4.** TAC TAP en mayo de 2022 (tras 4 dosis de radionúclidos).



Durante el tratamiento, como otros indicadores de respuesta, se realizó un seguimiento con cromogranina A (como marcador tumoral), destacando una importante disminución que se mantuvo en el tiempo (**Figura 5**).

**Figura 5.** Niveles cromogranina A a lo largo del tiempo.



Sin embargo, a lo largo del tratamiento el paciente presentó diversos efectos adversos, destacando un fracaso renal agudo no oligoanúrico AKIN III, diagnosticado tras 10 dosis de tratamiento con antiPD1 (en Marzo de 2022) con una cifra zénit de creatinina de 3,37 mg/dL. Se precisó el ingreso del paciente en Nefrología, dónde se confirmó la sospecha de nefritis inmunomediada tras realizar una biopsia renal en la que se observó infiltrado intersticial. Ante el cuadro clínico, se inició tratamiento corticoide a dosis de 1,5 mg/kg/día con el que se obtuvo una buena evolución clínica y analítica, volviendo las cifras de creatinina a un rango de normalidad y manteniéndose por debajo de 1 mg/dL, permitiendo la disminución progresiva de los corticoides. Encontrándose el paciente en tratamiento con dosis de 5 mg de prednisona y función renal normal, se decidió, de forma conjunta con Nefrología y de acuerdo con las guías clínicas, el reinicio del tratamiento oncoespecífico, administrándose la 4ª dosis de radionúclidos y reiniciándose la inmunoterapia. Si bien, tras dos nuevas dosis de antiPD1, el paciente presentó nuevamente un fracaso renal agudo AKIN3 en probable relación con nefritis inmunomediada y cifras de creatinina de hasta 4,33 mg/dL, que conllevó un nuevo ingreso hospitalario. Como otra clínica acompañante se describieron artromialgias y un síndrome febril grado 2, todo ello de probable origen inmunomediado sin aislamientos microbiológicos y con autoinmunidad negativa. A su vez, durante el ingreso se inició el estudio de una cefalea persistente que, sumadas a alteraciones endocrinas en el perfil tiroideo (hipertiroidismo G1), hizo que se realizara una resonancia magnética (RM) cerebral y de hipófisis, que descartaron de forma razonable una hipofisitis. Tras este segundo episodio de fracaso renal, el paciente mantiene actualmente el tratamiento corticoide en dosis descendentes. Con todas las complicaciones secundarias al tratamiento con inmunoterapia es probable que no se pueda continuar con dicho tratamiento por seguridad del paciente.

**Ante el cuadro clínico, se inició tratamiento corticoide a dosis de 1,5 mg/kg/día con el que se obtuvo una buena evolución clínica y analítica, volviendo las cifras de creatinina a un rango de normalidad y manteniéndose por debajo de 1 mg/dL, permitiendo la disminución progresiva de los corticoides**

## DISCUSIÓN Y CONCLUSIONES <sup>(21-25)</sup>

Con este caso queremos destacar la importancia de derivar a pacientes con tumores poco frecuentes a centros de referencia, dado que puede tener implicaciones en el proceso diagnóstico y terapéutico. En este paciente la secuenciación tumoral es compatible con el diagnóstico ya realizado previamente. En nuestro paciente, la mutación en RB1 o TP53, más frecuentemente encontradas en los carcinomas neuroendocrinos según la descripción en la literatura, apoya el diagnóstico de carcinoma neuroendocrino realizado en su centro. Si bien, ATRX también se ha descrito en los TNEs de origen pancreático y se ha asociado a una menor supervivencia global. Por ello, en ocasiones, las alteraciones moleculares presentes en el tumor nos pueden ayudar a discernir entre un TNE G3 o un carcinoma neuroendocrino, puesto que en algunas ocasiones puede entrañar gran dificultad. Respecto al tratamiento, el paciente presentaba escasas opciones terapéuticas de tratamiento estándar, sumado a la pérdida de expresión de MSH2 y un TMB mayor a 10, por lo que se consideró que podría beneficiarse de un tratamiento con inmunoterapia. Por ello es un claro ejemplo del beneficio que pueden obtener los pacientes con tumores o carcinomas neuroendocrinos de ser derivados a centros con disponibilidad de ensayos clínicos y de Comités multidisciplinares que ayuden en la toma de decisiones. A su vez, debemos tener en cuenta que el paciente podría haber sido candidato a un tratamiento con radionúclidos fuera de un ensayo clínico, sin olvidar que deberíamos considerar el uso de inmunoterapia (dados los antecedentes de la aprobación agnóstica del uso de pembrolizumab en pacientes con carga mutacional elevada o inestabilidad de microsatélites) y la ausencia de evidencia en la actualidad respecto a la secuencia de los mismos, la cual será difícil de obtener en los próximos años dada la baja frecuencia de pacientes con estas características. Para finalizar, no debemos olvidar que los efectos adversos con estos tratamientos son poco frecuentes.

## Caso 2: “Trasplante hepático de rescate en una paciente con tumor neuroendocrino metastásico de larga evolución”

<b>Autor principal</b> Zara Vidales Sepúlveda	<b>Especialidad</b> Oncología médica	<b>Identificador del caso clínico</b> 073-001
<b>Coautores</b> Alexandre Teulé Vega José Carlos Ruffinelli Rodríguez	<b>Centro</b> ICO L'Hospitalet (Barcelona)	<b>Puntuación total obtenida en el concurso</b> 106

### RESUMEN

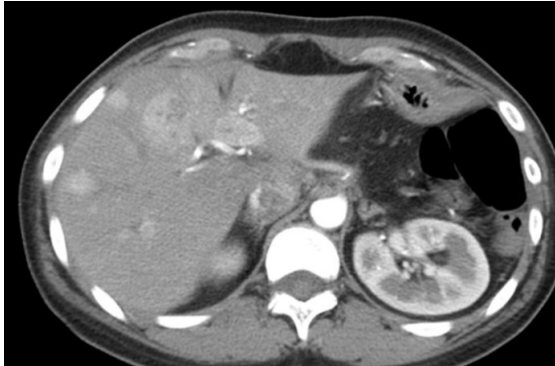El caso trata de una paciente de 37 años sin antecedentes de interés que, en mayo de 2009, debutó con un TNE pancreático bien diferenciado (G1 y Ki67 del 3%), no funcionante, con afectación hepática irreseccable. Inició tratamiento sistémico con estreptozotocina y 5-fluoruracilo, con respuesta parcial hepática y estabilidad de la lesión pancreática, por lo que se decidió exéresis del primario por riesgo de complicaciones locales, continuando posteriormente con tratamiento sistémico hasta septiembre de 2011. Posteriormente inició descanso terapéutico y controles clínico-radiológicos, manteniéndose estable hasta enero de 2014, cuando se documentó progresión hepática asintomática. Entre 2014 y 2019 recibió múltiples líneas de tratamiento sistémico de forma asistencial con estreptozotocina y 5-fluoruracilo, análogos de la somatostatina y everolimus, además también realizó tratamiento dentro de un ensayo clínico con inhibidores de ciclinas y, posteriormente, con combinación de antiPD-L1 y antiCTLA4. Tras un periodo de estabilidad de enfermedad con inmunoterapia, la paciente fue diagnosticada de una segunda neoplasia, concretamente un carcinoma ductal infiltrante de mama derecha cT1cN0 luminal A-like, siendo tratada con tumorectomía y radioterapia adyuvante, no realizando hormonoterapia adyuvante por historia de varios eventos trombóticos entre 2014 y 2019. Paralelamente al diagnóstico de la neoplasia de mama, la paciente presentó diarreas acuosas y se documentó nueva progresión hepática, que además se asociaba con una leve producción de péptido intestinal vasoactivo (VIP). Inició nueva línea de tratamiento sistémico con Lutecio-177-DOTATATE en otoño de 2020, alcanzando respuesta parcial radiológica y serológica, así como respuesta clínica. Seis meses después de terminar el tratamiento con radionúclidos, la paciente presentó nueva progresión hepática radiológica que se acompañó de clínica funcionante en forma de diarreas. Teniendo en cuenta la refractariedad a múltiples terapias sistémicas en paciente joven con TNE bien diferenciado, con afectación metastásica exclusiva hepática, se decidió su inclusión en lista de espera para trasplante hepático (TH) en septiembre de 2021. Se inició tratamiento sintomático con análogos de somatostatina (ASS) a la espera del TH, que finalmente se realizó en febrero de 2022. A fecha de presentación de este caso, la paciente se encuentra sin evidencia de enfermedad ni clínica funcionante, pero con requerimientos de triple inmunosupresión y complicaciones post-TH.

**Tras un periodo de estabilidad de enfermedad con inmunoterapia, la paciente fue diagnosticada de una segunda neoplasia, concretamente un carcinoma ductal infiltrante de mama derecha cT1cN0 luminal A-like, siendo tratada con tumorectomía y radioterapia adyuvante, no realizando hormonoterapia adyuvante por historia de varios eventos trombóticos entre 2014 y 2019**

**Teniendo en cuenta la refractariedad a múltiples terapias sistémicas en paciente joven con TNE bien diferenciado, con afectación metastásica exclusiva hepática, se decidió su inclusión en lista de espera para trasplante hepático (TH) en septiembre de 2021**

## INTRODUCCIÓN Y PRESENTACIÓN DEL CASO

Se trata de una paciente de 37 años, sin alergias medicamentosas ni antecedentes médico-quirúrgicos. A raíz de epigastralgia se diagnosticó en mayo de 2009 un TNE pancreático con metástasis hepáticas múltiples (**Figura 6**); a nivel histopatológico, se confirmó G1, Ki67 del 3% y 1 mitosis por campo.



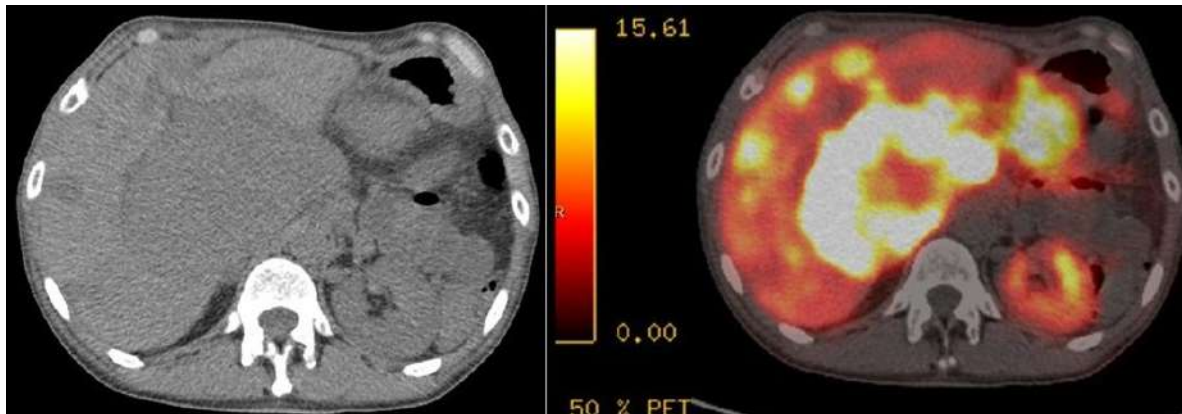
**Figura 6.**  
TAC diagnóstico.

No presentaba clínica funcionante y el estudio hormonal fue negativo. Tras valoración en el Comité de Tumores, se consideró enfermedad irreseccable por lo que se decidió el inicio del tratamiento de primera línea con estreptozotocina y 5-fluoruracilo, con la que se obtuvo respuesta parcial de las metástasis hepáticas. Teniendo en cuenta el riesgo de complicaciones por localización del tumor primario, se decidió realizar pancreatocetomía corporocaudal en diciembre de 2010. Posteriormente, reinició el tratamiento quimioterápico hasta septiembre de 2011 cuando se suspendió por toxicidad hematológica e inició controles. En enero de 2014 se objetivó progresión hepática asintomática, decidiéndose el inicio de análogos de la somatostatina (somatulina 120 mg/28 días) con la que se presentó enfermedad estable hasta marzo de 2015. Posteriormente, y hasta abril de 2019, la paciente recibió varias líneas de tratamiento sistémico de forma secuencial por progresiones hepáticas asintomáticas: estreptozotocina y 5-fluoruracilo, palbociclib dentro de un ensayo clínico, everolimus y combinación de antiPDL1 y antiCTLA4 dentro de otro ensayo clínico; presentando enfermedad estable con todas las líneas, excepto con la combinación con inmunoterapia con la que presentó respuesta parcial. Como complicaciones asociadas a la enfermedad oncológica, presentó una trombosis venosa profunda en 2014 y, posteriormente, un tromboembolismo pulmonar en 2016, por lo que iba anticoagulada con heparina. En abril de 2019 se diagnosticó de un carcinoma ductal infiltrante de mama derecha cT1cN0 luminal A-like, siendo tratada con tumorectomía y radioterapia adyuvante. No inició tratamiento hormonal adyuvante con tamoxifeno en paciente premenopáusica por la historia trombótica previa. Paralelamente al diagnóstico de la neoplasia de mama, la paciente inició con diarreas acuosas sin *flushing*, radiológicamente presentando discreto aumento de las metástasis hepáticas, sin repercusión analítica en el perfil hepático, pero con aumento del VIP (107 pmol/L).

## EXPLORACIÓN Y PRUEBAS COMPLEMENTARIAS

En la exploración física la paciente presentó no *flushing*, tonos cardíacos sin soplos audibles, murmullo vesicular conservado sin ruidos, abdomen con ruidos hidroaéreos aumentados, hepatomegalia de 3 traveses de dedos sin otras megalias ni peritonismo, extremidades inferiores sin edemas y sin síndrome postrombótico, mamas sin nódulos sospechosos y no adenopatías axilares, supraclaviculares ni infraclaviculares palpables. Se realizó un PET-Galio en 05-2021 (**Figura 7**) y se encontró metástasis hepáticas bilobares que condicionan hepatomegalia tumoral, sin evidencia de enfermedad a distancia. En la analítica realizada el 05-2021 se obtuvo: filtrado glomerular (FG) > 90 mL/min y alanina aminotransferasa (ALT) de 47 U/L (límite superior de la normalidad, LSN).

**Se realizó un PET-Galio en 05-2021 y se encontró metástasis hepáticas bilobares que condicionan hepatomegalia tumoral, sin evidencia de enfermedad a distancia. En la analítica realizada el 05-2021 se obtuvo: filtrado glomerular (FG) > 90 mL/min y alanina aminotransferasa (ALT) de 47 U/L (límite superior de la normalidad, LSN)**

**Figura 7.** PET-TAC previo al trasplante.

## TRATAMIENTO

En septiembre de 2021 se decidió la inclusión de la paciente en lista de espera para un TH tras valoración en Comité de Tumores, teniendo en cuenta la progresión hepática exclusiva con repercusión clínica en forma de hepatalgia y las diarreas acuosas en una paciente de 50 años con TNE pancreático bien diferenciado refractario a múltiples líneas, así como la ausencia de recaída de neoplasia de mama. A la espera del mismo la paciente inició tratamiento sintomático con somatulina autogel 120 mg/28 días alcanzando estabilidad clínica, serológica y radiológica. Finalmente, se realizó un TH ortotópico de donante cadáver el 2 de febrero de 2022. Cabe destacar el resultado anatómico tras el TH, que confirmó la presencia de metástasis de TNE pancreático bien diferenciado G3 con Ki67 del 33%, trombosis tumoral en ramas intrahepáticas de la vena porta y la presencia de dos ganglios sin neoplasia. El perfil inmunohistoquímico demostró positividad para CKAE1-AE3, sinaptofisina, cromogranina, CD56 y receptores de somatostatina; negatividad para CK7, insulina, glucagón, somatostatina, gastrina, serotonina, ACTH, p53 y gastrina. Como principal complicación inmediata a la cirugía presentó una insuficiencia renal aguda en contexto de nefropatía por congestión, requiriendo hemodiálisis durante el postoperatorio pero con mejoría progresiva de la función renal hasta la normalización. Además, presentó replicación por citomegalovirus que requirió tratamiento con ganciclovir y dos bacteriemias, una de foco catéter venoso central y otra de foco biliar, ambas requiriendo tratamiento antibiótico endovenoso. Posteriormente, la paciente ha requerido dos ingresos por colangitis aguda secundaria a colangiopatía isquémica. Actualmente se encuentra bajo tratamiento inmunosupresor con everolimus, tacrolimus y prednisona. A nivel oncológico y a fecha de la presentación de este caso (9 meses después del trasplante), la paciente se encuentra libre de enfermedad a nivel radiológico, así como serológico. Sin embargo, presenta una colangiopatía isquémica que podría requerir un re-TH en función de la evolución de la misma.

## DISCUSIÓN Y CONCLUSIONES

El TH como tratamiento del TNE con afectación hepática irreseccable es una opción controvertida, si bien puede ser de utilidad en pacientes seleccionados, debiéndose tener en cuenta la morbimortalidad asociada. En base a numerosos *case reports* y las primeras revisiones sobre TH en esta población, se establecieron los primeros criterios para la selección de pacientes potencialmente candidatos al mismo. A nivel internacional, se destaca el establecimiento de los criterios de Milan (2007) y los de las guías ENETS (2012) (Tabla 3) <sup>(26, 27)</sup>.

**En base a numerosos *case reports* y las primeras revisiones sobre TH en esta población, se establecieron los primeros criterios para la selección de pacientes potencialmente candidatos al mismo**



**Tabla 3.** Criterios de selección para considerar el TH para metástasis hepáticas de TNEs.

Criterios de Milan 2007	Guías ENETS 2012
Diagnóstico histológico de TNE de bajo grado, independientemente de la presencia o ausencia de síndrome	TNE bien diferenciado con Ki67 menor del 10%
Tumor primario localizado en páncreas o <i>mitgut</i>	Primario resecado al menos 6 meses previo al trasplante
Menos del 50% del parénquima afectado	Menos del 50% del parénquima afectado o menos del 75% en los pacientes con sintomatología refractaria
Enfermedad estable durante al menos 6 meses previos la trasplante	Enfermedad estable durante al menos 6 meses previos la trasplante
Edad menor de 55 años	Edad menor de 55 años
	Enfermedad irreseccable confinada al hígado confirmada de forma robusta (PET-Galio, TC toracoabdominal + octreoscan...)

Ambos plantean la selección de pacientes jóvenes y con TNE bien diferenciados, así como la ausencia de afectación hepática masiva. Según las últimas publicaciones y revisiones, la supervivencia libre de enfermedad a 5 años de ronda entre el 11-50%. Además, la supervivencia anual se encuentra alrededor del 90% y la supervivencia a 3 y 5 años se encuentra entre el 60-70% y el 30-70%, respectivamente. Los principales factores asociados a peor supervivencia es la afectación de >50% del parénquima hepático, alto índice replicativo por Ki67, así como las localizaciones pancreáticas frente a otros tumores gastrointestinales<sup>(28-33)</sup>. Otro aspecto a tener en cuenta es que debido a la baja prioridad de estos pacientes en listas de espera la mayoría de los centros aplican modelos establecidos en pacientes no oncológicos, concretamente el *Model for end-stage liver disease* que recogen las cifras de bilirrubina total, creatinina sérica e índice internacional normalizado. Estos criterios, no representan claramente la potencial evolución de los pacientes con afectación irreseccable metastásica por TNE. Actualmente, se plantea la posibilidad de estratificar esta población en función de la cifra global de bilirrubina ya que su elevación parece ser un predictor de peor supervivencia post-trasplante<sup>(34)</sup>. En base a todo ello, las guías ENETS 2016 recomiendan el TH únicamente en pacientes seleccionados con TNE bien diferenciados con síndrome carcinoide u otros TNE funcionantes, con enfermedad hepática irreseccable y sin enfermedad extrahepática, que presentan refractariedad a múltiples tratamiento sistémicos (incluyendo análogos de la somatostatina y radionúclidos) y que mantienen cifras normales de bilirrubina<sup>(35)</sup>.

### Caso 3: “El reto de tratar un insulinoma maligno: Reporte de un caso”

<b>Autor principal</b> Fernando Vidal-Ostos de Lara	<b>Especialidad</b> Endocrinología y Nutrición	<b>Identificador del caso clínico</b> 160-001
<b>Coautores</b> Raquel Niddan Sanchez Concepción Blanco Carrera	<b>Centro</b> Hospital Universitario Príncipe de Asturias (Madrid)	<b>Puntuación total obtenida en el concurso</b> 105

#### RESUMEN

El insulinoma maligno representa solo el 10% de todos los casos de insulinoma. El manejo del insulinoma maligno requiere un trabajo médico multidisciplinar cuya finalidad es tratar la reducción de la sintoma-

tología asociada, así como el crecimiento y la progresión tumoral. Lutecio-177-DOTATATE es una de las nuevas herramientas terapéuticas que está revolucionando el campo de los TNEs sin opción quirúrgica posible. Esto, podría permitir un tratamiento más específico, personalizado y de precisión, aumentando así las posibilidades de mejorar la calidad de vida de los pacientes. El caso trata de un insulinoma maligno tratado con Lutecio-177-DOTATATE que ha demostrado ser útil como parte del tratamiento del paciente, ayudando a controlar las crisis hipoglucémicas, reduciendo la necesidad de dosis hipoglucemiantes adyuvantes (diazóxido) y la estabilidad del tumor (sin progresión).

## INTRODUCCIÓN Y PRESENTACIÓN DEL CASO

El insulinoma maligno representa solo el 10% de todos los casos de insulinoma <sup>(36)</sup>. El diagnóstico se basa en la presencia del síndrome hipoglucémico hiperinsulinémico severo en un paciente con TNE pancreático con metástasis locorregional y/o a distancia <sup>(37)</sup>. El síndrome hipoglucémico generalmente está presente en el momento del diagnóstico pero ocasionalmente ocurre durante el curso de la enfermedad en un paciente diagnosticado originalmente de TNE pancreático metastásico no funcionante que se convierte en secretor de insulina <sup>(38-40)</sup>. El manejo terapéutico está enfocado en controlar el síndrome hipoglucémico y en el control del crecimiento tumoral <sup>(41, 42)</sup>. A continuación, se presenta el caso de un paciente con insulinoma maligno en el cual el tratamiento con Lutecio-177-DOTATATE ha supuesto una significativa mejoría clínica, bioquímica y radiológica, así como una mejora en la calidad de vida.

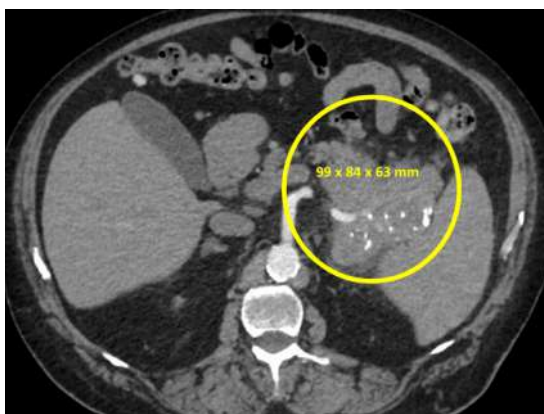**El síndrome hipoglucémico generalmente está presente en el momento del diagnóstico pero ocasionalmente ocurre durante el curso de la enfermedad en un paciente diagnosticado originalmente de TNE pancreático metastásico no funcionante que se convierte en secretor de insulina <sup>(38-40)</sup>**

Se trata de un varón de 79 años que acudió a urgencias en febrero de 2020 por dolor en hemitórax izquierdo, presentando fibrilación auricular con respuesta ventricular rápida. En observación presentó hipoglucemia sintomática con glucemia plasmática venosa de 45 mg/dl. Tras repetir un nuevo análisis de sangre, se infundió glucosa intravenosa. Se encontró hipoglucemia con glucemia en plasma venoso de 46 mg/dl asociado a niveles anormales de insulina y péptido C en relación con el nivel de glucosa en sangre: insulina de 14,9 UI/ml (2,6-38) y péptido C de 4,4 ng/ml (0,8-4,2), descartándose así unos niveles bajos de glucosa secundarios a insulina exógena. Ni el paciente ni la familia referían episodios previos similares. La gastrina fue de 768 pg/ml (25-111) bajo tratamiento con inhibidores de la bomba de protones. Pepsinógeno, glucagón, somatostatina y VIP fueron normales.

## EXPLORACIÓN Y PRUEBAS COMPLEMENTARIAS

El paciente ingresó en el Servicio de Endocrinología donde se le realizó una TAC abdominal para completar el estudio diagnóstico (**Figura 8**).

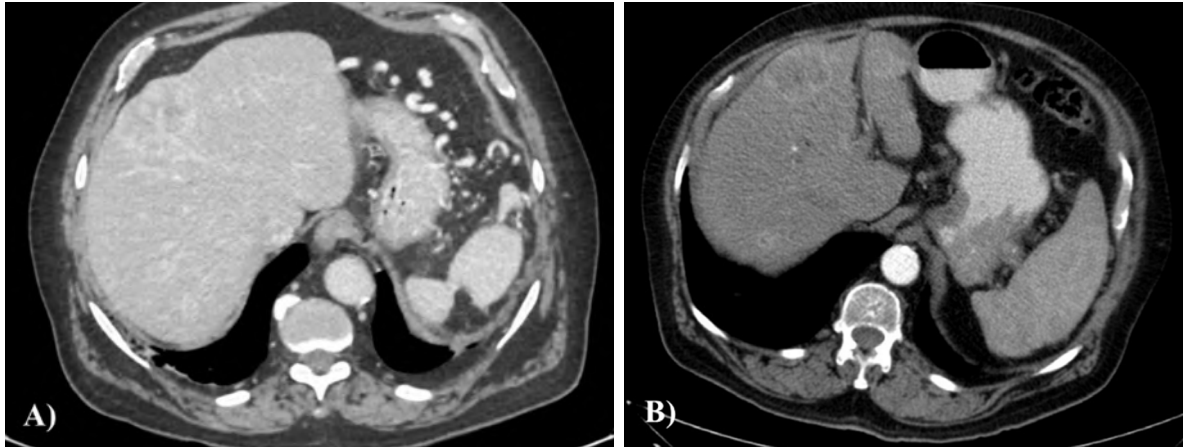
**Figura 8.** TAC de corte transversal (12/02/2020).



Se aprecia una lesión de 99 x 84 x 63 mm en cuerpo distal-cola de páncreas, de aspecto sólido-quístico y con calcificaciones macroscópicas, que contacta con el fondo gástrico, la cara medial del bazo que probablemente está infiltrado, rodea e infiltra la arteria esplénica que se reduce de calibre y produce trombosis e infiltración de la vena esplénica que está disminuida en su calibre y produciendo trombosis e infiltración de la vena esplénica y adenopatías retroperitoneales, las mayores midiendo 41 x 36 mm y en hilio hepático, portocava y peripancreática, las mayores midiendo 14 x 9 mm.

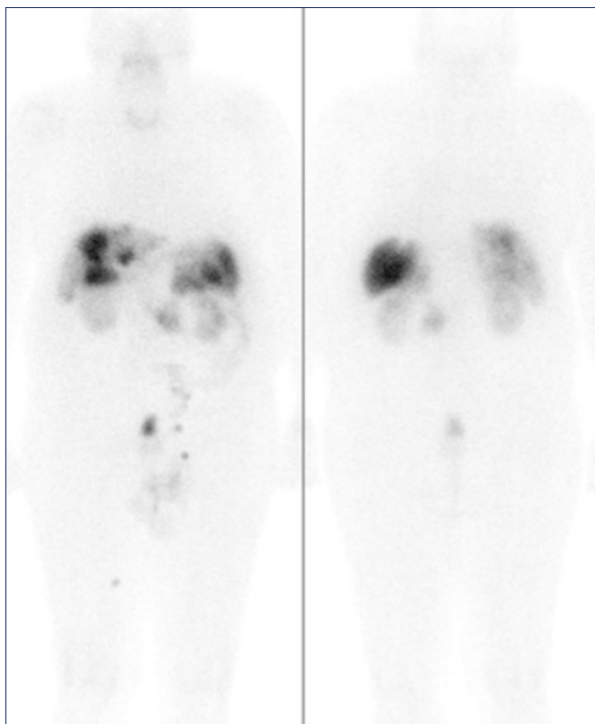
En el hígado se identificaron múltiples lesiones focales (>10) bilobares de tamaño variable, la mayor en el segmento hepático VIII-IVA de 55 x 38 mm, en relación con la enfermedad metastásica (**Figura 9**).

**Figura 9.** TAC en A) fase arterial, B) fase venosa de corte transversal (12/02/2020).



Se aprecian múltiples lesiones focales de tamaño variable en el hígado, la lesión de mayor tamaño se localiza en el segmento VIII - IV A midiendo 55 x 38 mm, con captación de contraste heterogénea principalmente periférica y bajo centro de atenuación. Hallazgos en relación con la enfermedad metastásica.

Se realizó una aspiración con aguja fina guiada por ultrasonido endoscópico de la masa en el cuerpo-cola del páncreas y se envió al Departamento de Anatomía Patológica. Donde se reportaron “*Células neoplásicas muestran positividad para AE1/AE3, CD56 y sinaptofisina*”, compatible con TNE pancreático. En marzo de 2020 se realizó una gammagrafía con <sup>111</sup>In-DTPA-octreótida (octreoscan) con captación positiva de grado 3 de la lesión pancreática, conglomerado de adenopatía retroperitoneal y múltiples lesiones hepáticas, siendo las de mayor tamaño las localizadas en el segmento VIII-IV y en el lóbulo izquierdo (**Figura 10**). En la misma fecha se realizó una PET-TAC, observándose las mismas lesiones conocidas en páncreas, hígado y adenopatías, sin aumento significativo de la avidéz por la fluorodesoxiglucosa.



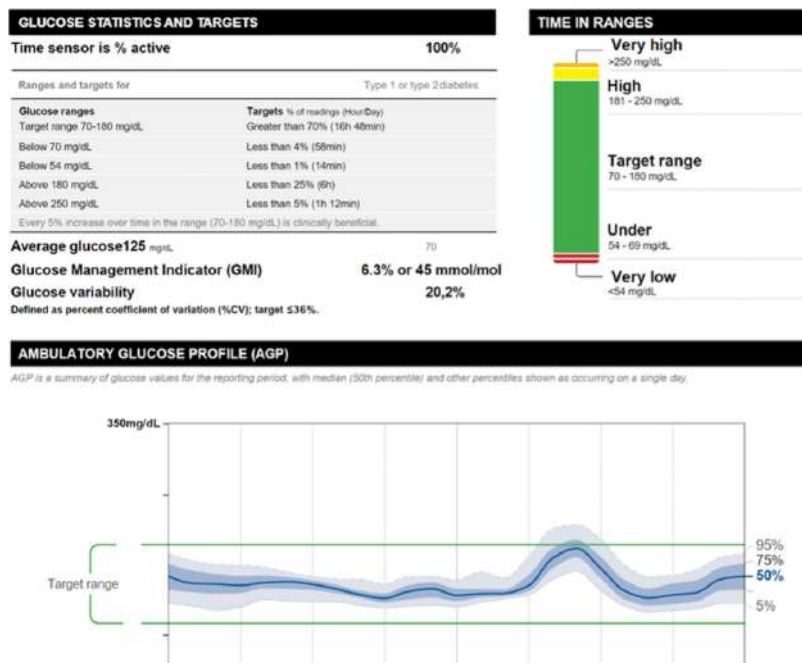
**Figura 10.** Trazado del receptor de somatostatina (20/02/2020).

Captación notablemente aumentada: cerca del bazo en relación con la gran lesión parcialmente calcificada del páncreas en adición a la voluminosa lesión parcialmente calcificada del páncreas y al conglomerado adenopático retroperitoneal. Múltiples captaciones en la glándula hepática, siendo las mayores en los segmentos VIII-IV y en el lóbulo izquierdo.

## TRATAMIENTO

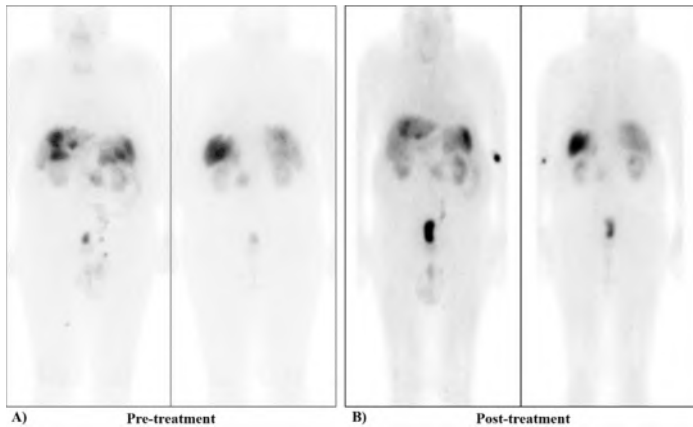
El caso fue discutido en un Comité multidisciplinario y considerado el alto riesgo quirúrgico, la presencia de múltiples metástasis hepáticas bilobares y la infiltración local del tumor. Se desaconsejó la cirugía y considerando otras alternativas terapéuticas. Se inició tratamiento con ASS aunque cuatro semanas después tuvo

que suspenderse por empeoramiento de los episodios de hipoglucemia. Los episodios de hipoglucemia continuaron, lo que obligó a reestablecer los tiempos de ingesta a cada 4 horas, incluido el período nocturno. Para un mejor manejo de la hipoglucemia, en agosto de 2020 se inició tratamiento con diazóxido 100 mg cada 8 horas, requiriendo suspensión temporal por desarrollo de insuficiencia cardíaca intra-tratamiento. Tras la resolución de este evento, se reinició el tratamiento con diazóxido, aunque a menor dosis (100 mg/12h) asociada a prednisona 10 mg/12h, con disminución del número y gravedad de los episodios de hipoglucemia. La captación de radioisótopos en el octreoscan fue positiva con grado 3, con ausencia de avidéz por fluorodesoxiglucosa en el PET TAC, por lo que se consideró al paciente candidato a tratamiento con Lutecio-177-DOTATATE. El paciente completó cuatro ciclos con Lutecio-177-DOTATATE entre el 07-28-2020 y el 01-19-2021, con 7,4 Gbq por ciclo administrados a intervalos de 8 semanas, para una dosis total acumulada de 29,6 Gbq. Se realizó pretratamiento con cromogranina 656 ng/mg. Durante el ingreso para la primera dosis de Lutecio-177-DOTATATE, fue necesaria la perfusión intravenosa de glucosa al 10% para el tratamiento y la prevención de la hipoglucemia. En el segundo ingreso, para la siguiente dosis de Lutecio-177-DOTATATE, presentó hipoglucemia leve, que se corrigió sin necesidad de glucosa intravenosa. No presentó hipoglucemia durante el ingreso para la administración de la tercera y cuarta dosis. Se observó una mejoría de los episodios de hipoglucemia durante el seguimiento, así como una reducción de las dosis de medicación necesarias para evitar la hipoglucemia. En los últimos 6 meses ha mantenido el control glucémico estable con diazóxido 25 mg/12h y prednisona 2,5-0-5 mg. Al paciente se le implantó un sensor para la medición continua de glucosa intersticial, mostrando un excelente control de sus niveles de glucosa sanguíneos, con un 96% del tiempo entre 70-180 mg/dl (**Figura 11**).



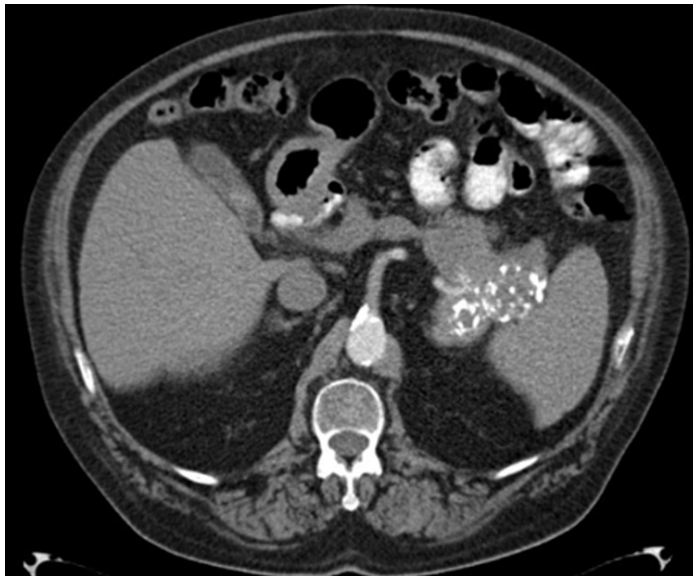
**Figura 11.** Resumen de los valores de glucosa para el período del reporte, con la mediana (percentil 50) y otros percentiles mostrados como ocurridos en un solo día.

En cuanto al control morfológico, se observó una disminución en el número e intensidad de la captación de lesiones en la glándula hepática en el octreoscan realizado en octubre de 2021 (**Figura 12**), aunque en la TAC de control realizado en marzo de 2022 no se observaron cambios significativos con respecto a la TAC previa al tratamiento con Lutecio-177-DOTATATE (**Figura 13**).



**Figura 12.** A) Pretratamiento, B) Post-tratamiento: Evolución del paciente tratado con cuatro dosis de Lutecio-177-DOTATATE (julio, septiembre, noviembre 2020 y enero 2021).

La imagen comparada con marzo de 2020 muestra una clara disminución en el número y la intensidad de las lesiones en la glándula hepática y la persistencia de lesiones malignas predominantemente en el lóbulo hepático izquierdo y adyacentes a la cola del páncreas.



**Figura 13.** TAC del cuerpo en sección transversal (marzo de 2022).

Se observa el hígado de tamaño y densidad normal, lesiones ocupantes de espacio hepática, estables respecto al estudio previo, siendo los mayores en el segmento IV de 37 mm y en segmento III de 17 mm. En la cola del páncreas hay una lesión de 88 mm de diámetro mayor, con atenuación heterogénea, focos heterogéneos, focos de baja atenuación en relación con cambios quístico-necróticos y calcificaciones gruesas, infiltrando la arteria esplénica, que es permeable, la vena esplénica (con un trombo u oclusión, que presenta un trombo oclusivo) y la cara medial del bazo y también contacta con la cara posteroinferior del

fondo gástrico. La lesión permanece sin cambios en comparación con el estudio previo. Múltiples linfadenopatías retroperitoneales patológicas: en el hilio esplénico linfadenopatías subcentimétricas, sin cambios en el retroperitoneo, hay linfadenopatías con cambios quístico-necróticos y calcificaciones macroscópicas.

## DISCUSIÓN Y CONCLUSIONES

El abordaje terapéutico de los insulinomas metastásicos irreseccables es complejo y debe estar dirigido al control de las crisis hipoglucémicas así como a la estabilización del tumor <sup>(43)</sup>. La presencia de enfermedad tumoral a distancia en el momento del diagnóstico es el motivo para descartar la posibilidad de un tratamiento curativo quirúrgico/intervencionista <sup>(44)</sup>. La terapia farmacológica se puede utilizar para el control sintomático de las hipoglucemias, como el diazóxido (inhibe la secreción de insulina), aunque sus efectos secundarios pueden hacer que se reduzca la dosis con el tiempo en los pacientes, así como el tratamiento con corticoides como parte de la línea de tratamiento (efecto hiperglucemiante) <sup>(41,42)</sup>, esto es debido a que en algún momento el control de la crisis de hipoglucemia, el paciente se volvió resistente. Este tipo de tratamiento tiene algunos efectos secundarios relacionados con la retención hidrosalina. Por ejemplo, la insuficiencia cardíaca de nuestro paciente requirió ingreso hospitalario (secundario al tratamiento con diazóxido). En nuestro caso llama la atención que, a pesar de la extensión de la enfermedad, hemos conseguido una reducción del número y gravedad de las hipoglucemias, consiguiendo reducir considerablemente las dosis de diazóxido y prednisona. En caso de persistencia de los síntomas cardinales, los ASS son una opción (lanreotida o octreótrida), inhibiendo la secreción de glucagón e insulina, dando como efecto adverso la hipoglucemia <sup>(43)</sup>. Aunque no hubo una reducción tumoral significativa según los Criterios de Evaluación de Respuesta en Tumores Sólidos

(morfología CT) <sup>(45)</sup> tras el tratamiento con Lutecio-177-DOTATATE, los informes radiológicos mostraron cambios en la composición tumoral (quístico-necrótico), lo que podría apoyar la hipótesis de que la “imagen” del tumor del paciente no haya cambiado, pero su composición se haya vuelto menos funcionante, lo que da como resultado la posibilidad de reducir la medicación de nuestro paciente y mejorar el control glucémico. Aunque la respuesta tumoral basada en el tratamiento con Lutecio-177-DOTATATE en TNE pancreático difiere según las diferentes cortes <sup>(42)</sup>. Como futuros estudios, sería interesante el estudio de biomarcadores o polimorfismos genéticos que predigan respuesta a Lutecio-177-DOTATATE, como el estudio SALSUN realizado por Jiménez-Fonseca *et al*, que observaron la posible asociación entre polimorfismos del gen VEGFR-3 y biomarcadores (interleucina 6 y osteopontina), en relación con la resistencia al tratamiento con inhibidores de tirosina quinasa en pacientes con TNE pancreático <sup>(46)</sup>. Esto podría permitir un tratamiento más específico, personalizado y de precisión, aumentando así las posibilidades de mejorar la calidad de vida de los pacientes.

En conclusión, el manejo del insulinoma maligno requiere un trabajo médico multidisciplinario, donde el Lutecio-177-DOTATATE ha demostrado ser útil en el tratamiento de nuestro paciente, ayudando a un mejor control de las crisis hipoglucémicas, reduciendo la necesidad de dosis hipoglucemiantes adyuvantes (diazóxido) y la estabilidad tumoral (no progresión).

**La terapia farmacológica se puede utilizar para el control sintomático de las hipoglucemias, como el diazóxido (inhibe la secreción de insulina), aunque sus efectos secundarios pueden hacer que se reduzca la dosis con el tiempo en los pacientes, así como el tratamiento con corticoides como parte de la línea de tratamiento (efecto hiperglucemiante) <sup>(41, 42)</sup>, esto es debido a que en algún momento el control de la crisis de hipoglucemia, el paciente se volvió resistente**

## 3.2 Acromegalia

### Caso 1: “Acromegalia - Escalada terapéutica en un caso de macroadenoma hipofisario resistente”

<b>Autor principal</b> Karla Marcela Mariaca Riveros	<b>Especialidad</b> Endocrinología	<b>Identificador del caso clínico</b> 086-001
<b>Coautores</b> Mireia Mora Felicia Hanzu	<b>Centro</b> Hospital Clínic de Barcelona (Barcelona)	<b>Puntuación total obtenida en el concurso</b> 105,5

#### RESUMEN

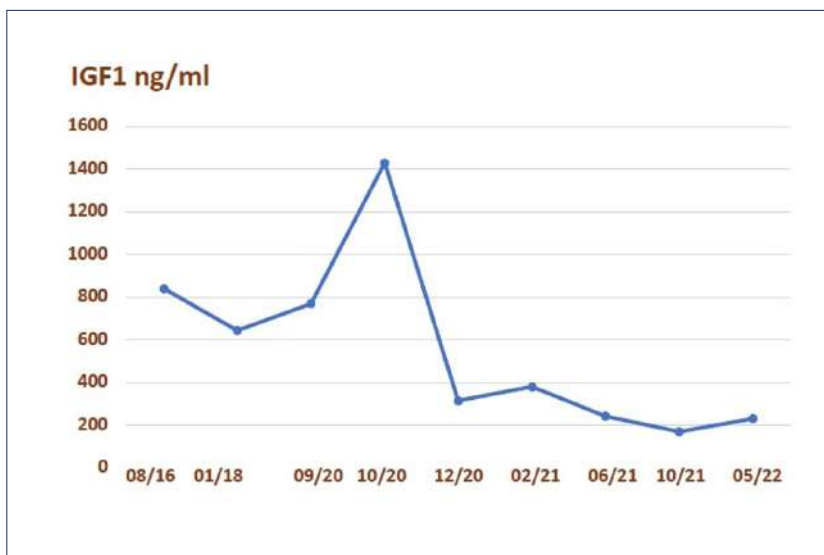
La acromegalia es una enfermedad endocrinológica rara que ha presentado un incremento de la incidencia en los últimos años. Se desconoce si realmente esto se debe a un incremento propio de la incidencia de la enfermedad o a que previamente estaba infradiagnosticada. Se presenta con un incremento de la secreción de la GH y, a menudo, es oligosintomática, lo que conlleva un retraso del diagnóstico y mayor tiempo de exposición a la GH, asociándose a un empeoramiento del pronóstico a corto y largo plazo, con incremento de riesgo de complicaciones cardiovasculares, metabólicas y tumorales. Por todo ello, es importante el diagnóstico y tratamiento precoz. El caso trata de un paciente con diagnóstico de macroadenoma productor de la GH, de comportamiento agresivo por analítica e invasión de estructuras adyacentes. Se sometió a 4 cirugías transesfenoidales, radioterapia, ASS de primera y

segunda generación, antagonistas de receptores de la GH y quimioterapia con temozolamida, logrando al momento actual respuesta parcial sostenida.

## INTRODUCCIÓN Y PRESENTACIÓN DEL CASO

Se presenta el caso de un hombre de 46 años, sin alergias medicamentosas ni consumo de hábitos tóxicos. Como único antecedente refirió cólicos nefríticos de repetición. Se le diagnosticó un macroadenoma hipofisario productor de la GH en agosto 2016 en contexto de déficit visualización, con una analítica inicial de la GH de 16,6 ng/dl e IGF-1 de 840 ng/ml. En una RM nuclear (RMN) hipofisaria de agosto 2016 se describió un adenoma hipofisario de 59 x 53 x 52 cm de dimensiones, con componente invasivo extenso. En septiembre 2016 se le sometió a una resección quirúrgica endoscópica transesfenoidal, en el que se reporta un Ki67 del 15%, demostrando la agresividad del tumor. En contexto del diagnóstico de acromegalia se objetivó panhipopituitarismo y se inició tratamiento sustitutivo de los ejes tirotrópo, gonadal y corticotropo. Tras la primera cirugía presentó crecimiento anterior y posterior hasta la arteria basilar, englobándola con invasión de senos, basilar y órbita. Se sometió al paciente a una segunda cirugía transesfenoidal en marzo de 2017 y una tercera en agosto 2017, seguido de radioterapia estereotáxica fraccionada entre agosto-octubre del 2017 (30 sesiones). A nivel farmacológico en marzo de 2017 se inició tratamiento antitumoral con dopaminérgicos, cabergolina 4 mg semanal y ASS. Presentó un efecto paradójico con incremento de niveles de IGF-1 (pre-tratamiento de 698 a 766 y finalmente a 1074 ng/dl posteriormente a las tercera dosis de ASS; cuya última dosis fue en abril de 2018; **Figura 14**).

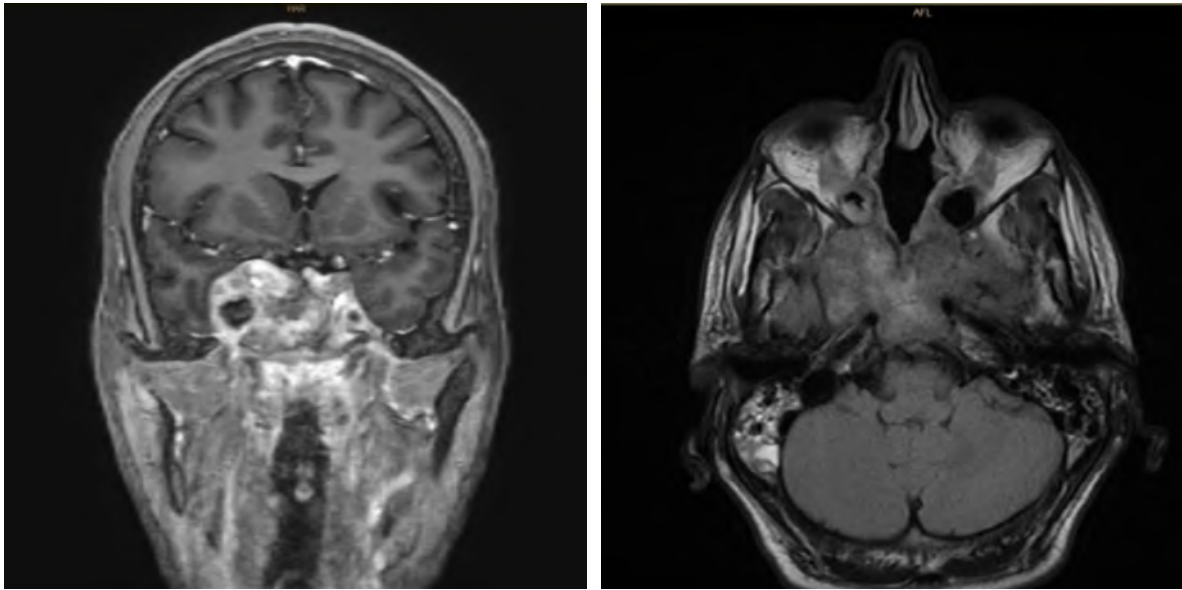
**Tras la primera cirugía presentó crecimiento anterior y posterior hasta la arteria basilar, englobándola con invasión de senos, basilar y órbita. Se sometió al paciente a una segunda cirugía transesfenoidal en marzo de 2017 y una tercera en agosto 2017, seguido de radioterapia estereotáxica fraccionada entre agosto-octubre del 2017 (30 sesiones). A nivel farmacológico en marzo de 2017 se inició tratamiento antitumoral con dopaminérgicos, cabergolina 4 mg semanal y ASS**



**Figura 14.** Evolución de los niveles de IGF1 en función del tiempo.

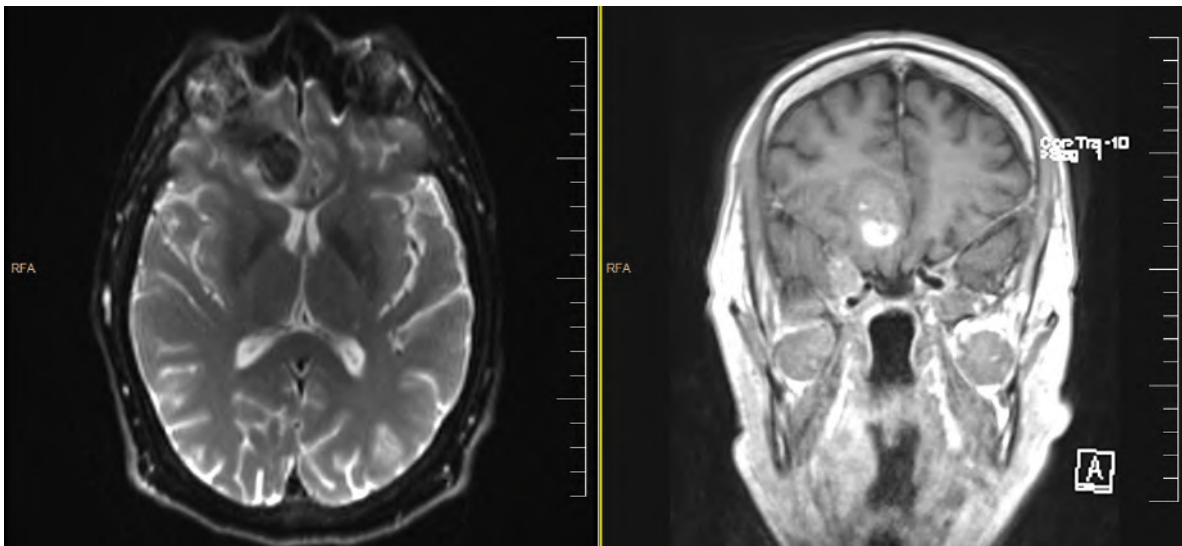
Se derivó al paciente a nuestro centro en diciembre de 2017 para una nueva intervención quirúrgica. En el estudio pre-intervención se realizó una RMN hipofisaria 30/12/2017 en el que se identificó un macroadenoma hipofisario agresivo de 6 x 5 x 4 cm de diámetro (**Figura 15**).

**Figura 15.** RMN hipofisaria pre-quirúrgica (30/12/2017).



En enero de 2018 se realizó una nueva cirugía transesfenoidal en nuestro centro hospitalario. El informe de anatomía patológica describió un adenoma escasamente granular, con patrón inmunohistoquímico de la GH, con índice proliferativo elevado (Ki67 del 5%) e invasión ósea. Todo concordante con un componente agresivo. En la RMN hipofisaria al mes de control se evidenció restos de un tejido anormal, una analítica postquirúrgica con la GH de 16.4 ng/ml (valores normales 1.0-3.3) e IGF-1 de 644 ng/ml (valores normales 171-333). Se inició tratamiento con ASS de segunda generación (pasireotida) mensual durante 3 meses, en el que presentó una secreción hormonal persistente (teniendo un valor de IGF-1 1074 ng/ml previo al tratamiento, un valor de IGF-1 de 796 ng/dl posterior a la tercera dosis y finalmente tras 8 semanas de la última dosis un valor de 695 ng/ml). En la RMN de control (4 meses posteriores a la intervención e inicio de pasireotida) presentó estabilidad de restos tumorales, con niveles estables de IGF-1 (entre 340-590 ng/ml). Esto indicaba una respuesta incompleta, por lo que en junio de 2019 se decidió iniciar tratamiento con un antagonista del receptor de la GH (pegvisomant 10 mg/día), con el que presentó una buena respuesta analítica inicial. Sin embargo, en agosto de 2020 mostró escape clínico y analítico, con afectación visual por crecimiento tumoral (**Figura 16**) e incremento de IGF1.

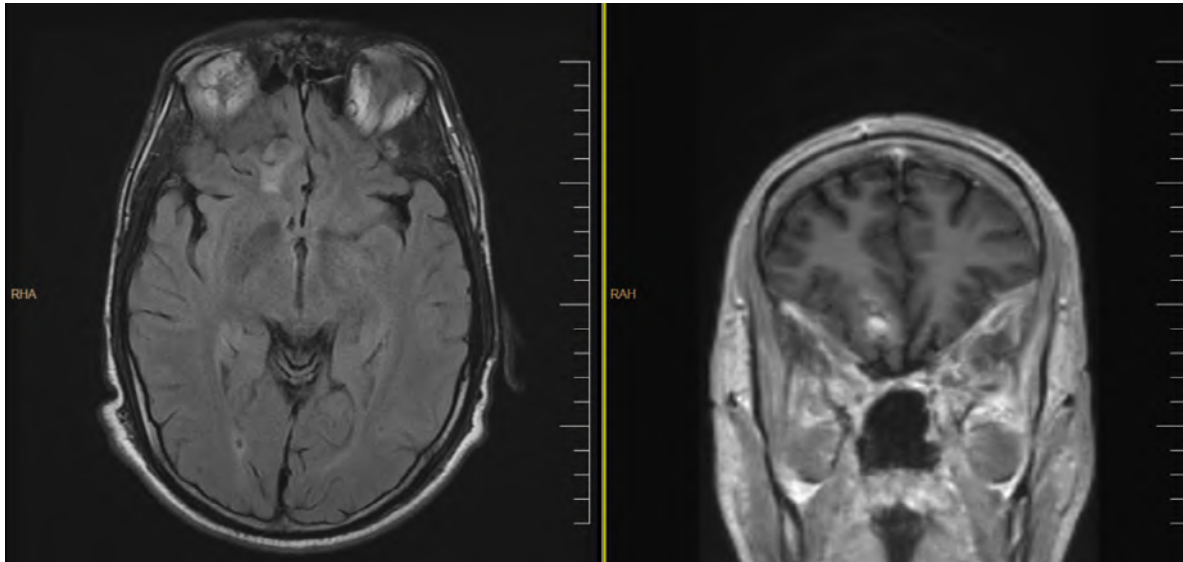
**Figura 16.** RMN hipofisaria pre-temozolamida (25/09/2020).





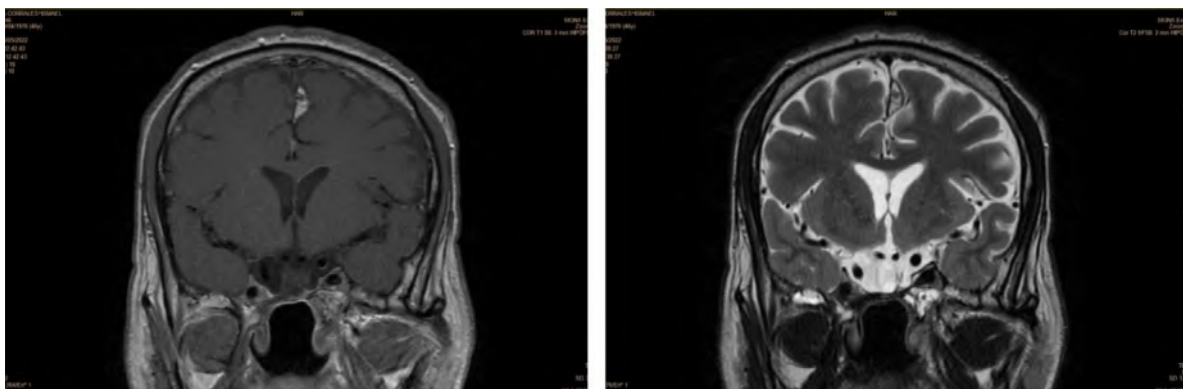
Además, en septiembre de 2020 se detectó neutropenia grado 2, lo que obligó a suspender el tratamiento con pegvisomant, lo que provocó un incremento consecuente de IGF-1 (de 770 hasta 1430 ng/ml). Dada la agresividad del tumor y la necesidad de suspender pegvisomant, en octubre 2020 se decidió iniciar temozolamida a 150 mg/m<sup>2</sup>/día, con una dosis inicial de 340 mg/día (5 días en ciclos de 28 días). Tras el inicio con temozolamida y resolución de la neutropenia se decidió reiniciar pegvisomant a dosis de 10 mg/día. Tras 3 ciclos de temozolamida a dosis total entre 340-440 mg/día presentó reducción de la lesión tumoral (**Figura 17**) y de los niveles de IGF1 (de 1430 hasta 314 ng/ml).

**Figura 17.** RMN hipofisaria pre-temozolamida (2021).



En enero de 2021, dado el buen control, se decidió espaciar la dosis de pegvisomant a cada 48 horas y, hasta septiembre de 2021, recibió 12 sesiones de temozolamida a dosis entre 340-440 mg/dl, ajustado según la presencia de efectos adversos, neutropenia y astenia de grados 1-2. En la actualidad, en julio de 2022 se mantiene con pegvisomant 10 mg cada 48 horas y presenta una respuesta parcial mantenida, con niveles de IGF1 estables (380, 169 y 231 ng/ml) y reducción progresiva de las dimensiones tumorales (**Figura 18**) y sin nueva afectación visual u otra clínica.

**Figura 18.** RMN hipofisaria (2022).



## EXPLORACIÓN Y PRUEBAS COMPLEMENTARIAS

En la primera visita en nuestro centro, el paciente se encontraba consciente y orientado. Hemodinámicamente estaba estable, afebril y eupneico en basal. Tenía un peso de 103 kg, talla de 196 cm, índice de

masa corporal de 26,81 kg/m<sup>2</sup>, tensión arterial de 83/66 mm Hg y una frecuencia cardiaca de 57 lpm. En la campimetría por confrontación se observó hemianopsia bilateral derecha. No se encontraron otras focalidades neurológicas iniciales. Presentaba unos tonos rítmicos, sin soplos y un murmullo vesicular conservado.

Se realizaron 3 pruebas complementarias externas. La primera fue una RMN hipofisaria inicial en 08-2016, en el que se observó un voluminoso proceso expansivo con afectación de los senos esfeno-etmoido selar, supraselar y lateroselar bilateral, con afectación de ambos senos cavernosos, englobando sifones carotídeos, colapsando la cisterna quiasmática y amputando porción anterior del II-V. 59 x 53 x 52 mm. La segunda prueba externa fue la RMN hipofisaria tras la 2ª cirugía (27-6-2017), con la que se observó una gran lesión expansiva polilobulada, heterogénea, sólida, con tenue captación de contraste, que se localizaba predominantemente a nivel selar y supraselar y medía aproximadamente 56 x 53 x 42 mm en transversal, antero-posterior y cráneo-caudal, respectivamente, lo que resultaba compatible con macroadenoma hipofisario. La lesión presentaba un crecimiento caudal con invasión del seno esfenoidal, del

**La lesión presentaba un crecimiento caudal con invasión del seno esfenoidal, del clivus y de la silla turca, condicionando un efecto de masa hacia la nasofaringe en el plano anterior. Además se observó un crecimiento craneal con infiltración del tallo pituitario, hipotálamo, quiasma óptico, segmentos pre-quiasmáticos de ambos nervios ópticos y obliteración de la cisterna supraselar**

clivus y de la silla turca, condicionando un efecto de masa hacia la nasofaringe en el plano anterior. Además se observó un crecimiento craneal con infiltración del tallo pituitario, hipotálamo, quiasma óptico, segmentos pre-quiasmáticos de ambos nervios ópticos y obliteración de la cisterna supraselar. Se reportó invasión focal de la fosa craneal anterior con un componente que se disponía supraorbitario y orbitario medial derecho y en menor grado supraorbitario izquierdo, con desplazamiento ascendente del segmento A1 de la arteria cerebral anterior, de la arteria comunicante anterior. También un crecimiento lateral (con claro predominio derecho) con invasión de ambos senos cavernosos, cavum de Meckel derecho y parcialmente izquierdo, segmentos cavernosos y supraclinoideos de las arterias carótidas internas, desplazamiento ascendente del segmento M1 de la arteria cerebral media derecha y alcanzando la fosa craneal media donde contacta y compresión de la región medial del lóbulo temporal derecho. Se observó a su vez un crecimiento posterior con leve invasión de la cisterna pre-pontina y cambios postquirúrgicos a nivel nasoetmoidal. Como tercera prueba complementaria se realizó un estudio molecular (para el registro REMAH) (47) y se obtuvo una baja expresión de receptores de somatostatina SST2 y otros *targets* moleculares de predicción de respuesta a análogos, anticipando una escasa respuesta a ASS. Sí se reportó la expresión del receptor de dopamina.

Se realizaron más de 10 pruebas de complementarias, pero dentro del caso clínico se comentan 7 pruebas complementarias internas (en el Hospital Clínic de Barcelona). Inicialmente fue una RMN previa a la intervención quirúrgica (01-2018, **Figura 15**) en el que se detallaron hallazgos compatibles con macroadenoma hipofisario agresivo de 6 x 5 x 4 cm de diámetro. Éste englobaba la silla turca, áreas paraselares, rodeando segmentos cavernosos de ambas carótidas (permeables sin estenosis), clivus, abombando en espacio mucoso de coanas y cavum, seno esfenoidal, senos etmoidales, alas menores y mayores del esfenoides comprometiendo el canal óptico y la fisura orbitaria superior, fundamentalmente en el lado derecho, donde desplazaba la parte medial del lóbulo temporal derecho. Se extendía por la base de cráneo alcanzando la lámina cribosa, desplazando superiormente la circunvolución frontobasal derecha. La siguiente prueba fue de anatomía patológica, en el que se informó de adenoma hipofisario con inmunorreactividad para GH, invasión ósea y Ki67 del 5%. Las características morfológicas y el patrón inmunohistoquímico de la GH podrían ser compatibles con un adenoma escasamente granular. Sin embargo, debido a la ausencia de cuerpos fibrosos, y especialmente al patrón de expresión de Ck cam5.2, situaban a esta neoplasia dentro del grupo de los densamente granulares. La elevación del índice proliferativo y la presencia de infiltración ósea eran concordantes con un comportamiento agresivo. La siguiente prueba interna fue una RMN cerebral post-intervención quirúrgica (01-2018), en el que se identificaron los cambios postquirúrgicos en la región nasal y seno esfenoidal con resección parcial

del clivus. Se observó un colgajo que cubría la base de cráneo. Se seguían observando restos de un tejido anormal que se extendía rodeando las alas mayores del esfenoides y las apófisis pterigoides y el ala menor del esfenoides izquierda. Las carótidas se veían envueltas por este tejido que se extendía también por el suelo sellar. Había restos del tallo hipofisario, pero no glandulares. Sin embargo, gran parte de la masa hipofisaria y de senos cavernosos había sido reseca. No se observaron alteraciones en el parénquima cerebral. La siguiente prueba fue una RMN (4 meses post-intervención quirúrgica (05-2018), en el que se observaron los cambios postquirúrgicos en el seno esfenoidal y la silla turca; los restos tumorales que se extendían por las alas mayores del esfenoides, clivus, apófisis clinoides y seno cavernoso derecho con restos en silla turca y desviación del tallo a la derecha. Además, se observó una afectación de la fosa pterigoides izquierda. La tumoración había crecido en este espacio si se comparaba con el previo, y ocupaba parte del margen derecho del seno esfenoidal y parte del espacio masticador derecho. Una siguiente RMN hipofisaria se realizó el 09-2020 (**Figura 16**) y con la que se reportaron cambios postquirúrgicos en región sellar con signos de abordaje transesfenoidal, restos de macroadenoma conocido que ocupaban parcialmente la región sellar y se extendían al seno cavernoso izquierdo, infiltrándolo extensamente englobando la porción cavernosa de la arteria carótida interna que se presentaba permeable con asociada infiltración tumoral, que se extendía inferiormente hacia el clivus de predominio en el lado izquierdo. También se apreció ocupación e infiltración tumoral del seno cavernoso derecho. Dicha infiltración tumoral se extendía superiormente asociada a la existencia de una gran lesión expansiva tenuemente hipercaptante de contraste, con bordes polilobulados de 41 x 27 mm de diámetros transversos máximos que infiltraba el ala mayor del esfenoides derecho, se extendía a la órbita homolateral infiltrando la grasa extraconal supero medial, sin poder descartar una infiltración del musculo recto medial y superior. La lesión descrita contactaba extensamente con el nervio óptico a nivel del vértice de la órbita. Se apreciaba extensión de la lesión descrita hacia el espacio subaracnoideo frontal parasagital derecho. Todo ello condicionaba el efecto de masa con desviación de la línea media hacia contra lateral (5 mm a nivel de la hoz interhemisférica anterior). No se pudo descartar por completo una infiltración tumoral a nivel del parénquima frontal derecho. A nivel del parénquima frontal parasagital derecho subyacente a la lesión descrita se apreciaba una imagen pseudonodular de 16 x 10 mm en hiperseñal T1 y traducía la existencia de restos hemáticos con discreta alteración de la señal en hiperseñal T2-flair en la sustancia blanca adyacente en relación con edema/gliosis. La siguiente prueba interna fue una RMN hipofisaria en 12-2020, en el que se apreció una disminución de la ocupación e infiltración tumoral del seno cavernoso derecho. Dicha infiltración tumoral había disminuido de manera significativa respecto al estudio previo. Se reportó una importante disminución del tamaño de la lesión que se extendía superiormente, tenuemente hipercaptante de contraste, con bordes polilobulados que presentaba unos diámetros transversos máximos de 27 x 20 mm (estudio previo: 41 x 27mm). Se reportó una disminución del efecto de masa sobre las estructuras adyacentes. A nivel del parénquima frontal parasagital derecho subyacente a la lesión descrita persistía la existencia de una imagen pseudonodular de 14 x 10 mm en hiperseñal T1 que significaba la existencia de restos hemáticos, sin cambios al control evolutivo. En otra RMN hipofisaria de 05/2022 (**Figura 18**) se observaron amplios cambios posquirúrgicos en fosas nasales y senos paranasales secundarios a la cirugía por vía transesfenoidal, con la silla turca parcialmente vacía que presentaba una elongación del tallo hipofisario, con una lateralización hacia la izquierda y una retracción caudal del quiasma óptico. Persistían sin cambios destacables los restos tumorales paraselares, que continuaban siendo más voluminosos en el lado izquierdo, con invasión de los senos cavernosos, infiltración de la base craneal en el lado izquierdo del clivus, bilateral de la base de las apófisis pterigoides y de las alas mayores del esfenoides, de la fosa pterigomaxilar derecha y en la fosa craneal anterior por infiltración de las caras orbitarias de las alas menores del esfenoides, con predominio derecho.

**A nivel del parénquima frontal parasagital derecho subyacente a la lesión descrita se apreciaba una imagen pseudonodular de 16 x 10 mm en hiperseñal T1 y traducía la existencia de restos hemáticos con discreta alteración de la señal en hiperseñal T2-flair en la sustancia blanca adyacente en relación con edema/gliosis**

## TRATAMIENTO

Se realizó una cirugía transesfenoidal en setiembre de 2016. Posteriormente el paciente recibió cabergolina 4 mg/semana desde abril de 2017 hasta octubre 2020. Se le practicó una cirugía transesfenoidal en marzo de 2017 y en agosto de 2017. Se realizó radioterapia estereotáxica fraccionada entre agosto y octubre de 2017 (40 Gy). Recibió pasireotida (Signifor Lar) 60 mg/mes, iniciado previo a la cuarta cirugía y reiniciado posteriormente en febrero, marzo y abril de 2018. Con este tratamiento el paciente presentó estabilidad transitoria de la enfermedad. Recibió pegvisomant 10 mg/día desde junio de 2019-2022, se realizó una suspensión transitoria desde septiembre a noviembre de 2020 por neutropenia G2. Tras el inicio de temozolamida y el reinicio de pegvisomant se evidenció respuesta parcial mantenida, por lo que en enero de 2021 se redujo la dosis a 10 mg/48 horas, *on going*. Además, el paciente ha recibido temozolamida 340-440 mg/día (5 días en ciclos de 28 días), iniciada desde septiembre de 2020 hasta septiembre de 2021, recibiendo un total de 12 ciclos y presentando una respuesta parcial mantenida.

## DISCUSIÓN Y CONCLUSIONES <sup>(15,19,48-67)</sup>

La acromegalia es una endocrinopatía poco frecuente, pero con efectos deletéreos a nivel metabólico y cardiovascular importantes en los pacientes. Afortunadamente, la mejoría del tratamiento ha permitido una disminución de la mortalidad. El objetivo del tratamiento es control bioquímico y control local del efecto de masa, control sintomático, reversibilidad de las comorbilidades y reducción del riesgo de mortalidad. En la declaración de consenso sobre el tratamiento de la acromegalia se recomienda tratamiento personalizado, sin embargo, hasta hace poco el planteamiento ha sido una escalada terapéutica en función de la respuesta farmacológica. El tratamiento de primera línea en la acromegalia es la cirugía transesfenoidal, con terapia médica posterior a la intervención; aunque menos del 65% logran remisión de la enfermedad. Se define como resistencia al tratamiento como un fallo del descenso de niveles de IGF-1 >20% tras 6 meses de tratamiento. Presentamos el caso

de un paciente con acromegalia por macroadenoma resistente a tratamiento, que requirió diferentes líneas de tratamiento hasta llegar a una remisión parcial de la enfermedad. Inicialmente con marcadores de agresividad, sexo masculino, joven, IFG1 de >800 ng/dl, un Ki67 inicial de 15%, afectación periférica importante con invasión de senos esfenoidales y cavernosos, con colapso quiasmático. Estudio molecular compatible con baja expresión de SST2. Fue sometido a cuatro cirugías transesfenoidales y radioterapia, iniciando tratamiento médico tras la primera cirugía para conseguir control bioquímico con cabergolina y ASS de primera generación. En la anatomía patológica de la cuarta cirugía, las características morfológicas del tumor lo orientaban con un tumor escasamente granular, lo que iba en concordancia con el comportamiento agresivo y la infiltración ósea. Sin embargo, tenía un patrón Ck cam5.2 sugestivo de patrón densamente granular, lo que indicaría buena respuesta a los ASS, pero en el estudio molecular presenta baja expresión de SST2, en general asociado a mala respuesta a los mismos. En este paciente, según escalada terapéutica, se iniciaron ASS, sin respuesta con la primera generación, pero con respuesta parcial mantenida con los antagonistas ASS de segunda generación. Se han realizado estudios combinando tratamiento con ASS + pegvisomant en pacientes con acromegalia resistente, evidenciando mejor control, tanto analítico por el pegvisomant con buen control de niveles de IGF1, como con reducción del tumor por el efecto de ASS. Siendo de nuevo una excepción el paciente del presente caso presenta recrecimiento tumoral, el aumento de los niveles de IGF1, la falta de respuesta a ASS y la neutropenia asociada a pegvisomant, se propone tratamiento con temozolamida para control bioquímico y tumoral. La temozolamida es un agente quimioterapéutico alquilante oral, inicialmente aprobado para neoplasias cerebrales, primarias o metastásicas. Puede llegar a inhibir todas las etapas del crecimiento de células tumorales, su acción se basa en modificación epigenética del ADN por me-

**Presentamos el caso de un paciente con acromegalia por macroadenoma resistente a tratamiento, que requirió diferentes líneas de tratamiento hasta llegar a una remisión parcial de la enfermedad. Inicialmente con marcadores de agresividad, sexo masculino, joven, IFG1 de >800 ng/dl, un Ki67 inicial de 15%, afectación periférica importante con invasión de senos esfenoidales y cavernosos, con colapso quiasmático**

tilación de sitios promotores de genes, lo que interrumpe la expresión de proteínas del ciclo celular. Se ha visto que la temozolamida puede ser utilizada en adenomas pituitarios agresivos con una buena tasa de respuesta radiológica, presenta buena tolerancia y muy pocos efectos adversos como náuseas, vómitos, estreñimiento, anorexia, cefalea, fatiga, neutropenia, trombocitopenia, linfopenia, leucopenia. En aquellos pacientes que no responde a temozolamida sola o que por altas dosis presentan efectos adversos, también podría iniciarse terapia adyuvante con radioterapia u otros SSA. Se ha descrito un caso con temozolamida asociado a pegvisomant con mala respuesta, en un caso de acromegalia severa. Nuestro paciente recibió 12 ciclos de temozolamida combinado con pegvisomant con lo que se consiguió una respuesta parcial mantenida, con buen control sintomático, con lo que es caso de presentar nuevamente progresión clínica o bioquímica, podría indicarse una segunda tanda de tratamiento. La acromegalia es una enfermedad de difícil control sintomático, bioquímico y tumoral, que, junto a la cirugía y la radioterapia, presenta varias líneas de tratamiento médico con agonistas dopaminérgicos, análogos de receptor de somatostatina y antagonistas de receptores de la GH para el control bioquímico en pacientes no curados. La exposición prolongada al exceso de la GH genera un incremento de morbimortalidad de estos pacientes, por lo que es de vital importancia el control de la secreción hormonal. Se debe tomar en cuenta varios parámetros clínicos, bioquímico, radiológico, anatomopatológico y moleculares para poder definir el tratamiento adecuado para los pacientes, dado que no todos los pacientes deberían escalar tratamientos de forma similar, y más aun con los estudios moleculares que orientar para realizar un tratamiento más dirigido. En pacientes con acromegalia sin respuesta a múltiples líneas de tratamiento, no resecable quirúrgicamente, con infiltración tumoral y secreción marcada, se puede plantear tratamiento con temozolamida para el control bioquímico y tumoral. Sin embargo, se espera que en un futuro no muy lejano que el examen molecular y la medicina de precisión individualizada permita un abordaje y manejo optimizado de los pacientes con acromegalia.

**Nuestro paciente recibió 12 ciclos de temozolamida combinado con pegvisomant con lo que se consiguió una respuesta parcial mantenida, con buen control sintomático, con lo que es caso de presentar nuevamente progresión clínica o bioquímica, podría indicarse una segunda tanda de tratamiento**

**Se debe tomar en cuenta varios parámetros clínicos, bioquímico, radiológico, anatomopatológico y moleculares para poder definir el tratamiento adecuado para los pacientes, dado que no todos los pacientes deberían escalar tratamientos de forma similar, y más aun con los estudios moleculares que orientar para realizar un tratamiento más dirigido**

## Caso 2: “Acromegalia por tumor carcinoide secretor de GHRH ectópica”

<b>Autor principal</b> Juan Manuel Canelo Moreno	<b>Especialidad</b> Endocrinología y Nutrición	<b>Identificador del caso clínico</b> 041-001
<b>Coautores</b> Ana Romero Lluch Alfonso Soto Moreno	<b>Centro</b> Hospital universitario Virgen del Rocío (Sevilla)	<b>Puntuación total obtenida en el concurso</b> 103

### RESUMEN

La acromegalia es una enfermedad lentamente progresiva y potencialmente letal que resulta del incremento de la liberación de la GH y consecuentemente de la liberación de IGF-1. Este exceso da lugar a numerosos cambios somáticos y manifestaciones sistémicas donde destaca el aumento de partes blandas. Es una enfermedad infradiagnosticada cuyo retraso diagnóstico puede alcanzar hasta los 8 años. La forma más frecuente de presentación es un adenoma secretor de la GH, aunque existen formas infrecuentes en las que la enfermedad viene determinada por la secreción de GHRH. El caso trata de una mujer de 41 años con diagnóstico de tumor carcinoide bronquial en 1996 con recidiva posterior en 2005, siendo tratada con interferón. Ante la progresión de la enfermedad fue tratada con sunitinib y pazopanib en los años 2011-2012, siendo suspendidos ambos por efectos secundarios, e iniciando tras esto el tratamiento con lanreotida. Durante el seguimiento, en 2018, se detectó hipertiroidismo franco con nódulo tóxico en gammagrafía, así como otro nódulo frío de características de sospecha intermedia por ecografía. Se decidió realizar una tiroidectomía total con la presencia de metástasis de tumor carcinoide que correspondía al nódulo frío. Durante el proceso diagnóstico terapéutico se identificaron características clínicas compatibles con acromegalia de rasgos faciales toscos e hipersudoración, por lo que se solicitaron los niveles de IGF-1, obteniendo un valor elevado y sobrecarga oral de glucosa (SOG) siendo patológica. Presentó elevación de la hormona liberadora de la GH (GHRH) en sangre, correspondiendo a tumor carcinoide productor de GHRH e iniciando tratamiento adicional con pegvisomant. La acromegalia ocasionada por la secreción ectópica de GHRH es una manifestación rara del exceso de la GH, y generalmente supone menos del 1% de todos los casos, siendo los tumores carcinoides los productores más frecuentes y, en especial, los bronquiales. Las características clínicas son indistinguibles de la acromegalia habitual, presentando también un retraso diagnóstico. La elevación de IGF-1 y una SOG patológica también se encuentran presentes en esta entidad. En las pruebas de imagen es frecuente el hallazgo de una hiperplasia hipofisaria. Por lo tanto, ante la sospecha diagnóstica es necesario solicitar niveles de GHRH. El tratamiento puede ser la extirpación quirúrgica o el uso de ASS, según el estado de la enfermedad.

### INTRODUCCIÓN Y PRESENTACIÓN DEL CASO

La acromegalia es una enfermedad lentamente progresiva y potencialmente letal que resulta del incremento de la liberación de la GH y, consecuentemente, de la IGF1. La exposición prolongada al exceso de la GH induce progresivos cambios somáticos y una amplia gama de manifestaciones sistémicas. En el momento del diagnóstico, los pacientes presentan frecuentemente sobrecrecimiento acral, incluyendo el excesivo crecimiento de manos y pies, crecimiento facial con prognatismo e hipertrofia de los tejidos blandos. La prevalencia de la acromegalia se encuentra entre los 125 y 137 casos por millón y la incidencia anual entre los 2 y 11 casos por millón. Es una enfermedad infradiagnosticada. Puede aparecer a cualquier edad, aunque es más frecuente en la cuarta y quinta década de la vida. La incidencia es algo superior en mujeres, en las que, además, el diagnóstico es más tardío y la tasa de mortalidad más elevada. Por su evolución insidiosa es frecuente que exista un retraso desde el inicio de la clínica hasta el diagnóstico de unos 5-8 años, aunque en los últimos estudios se ha objetivado una disminución del

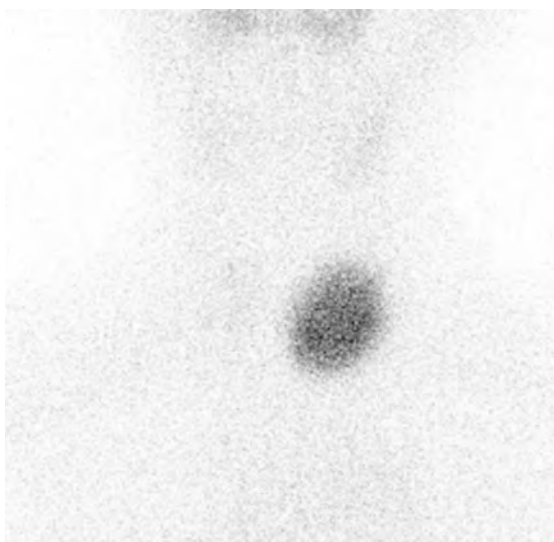
retraso diagnóstico con una mediana menor a 5 años. El retraso diagnóstico conlleva una disminución de la calidad de vida y de la tasa de supervivencia. En la mayoría de los casos se produce por un tumor hipofisario productor de la GH (95%) y de forma menos frecuente por hiperplasia hipofisaria o tumores ectópicos secretores de la GH u hormona liberadora de la GH <sup>(3, 68, 69)</sup>.

Se presenta a continuación un peculiar caso de acromegalia por secreción ectópica de GHRH. El caso trata de una mujer que a los 41 años presentó un tumor carcinoide típico bronquial, que fue extirpado mediante lobectomía superior derecha en 1996. Posteriormente, en 2005 ante la presencia de clínica digestiva de epigastralgia y vómitos junto con elevación de serotonina, se diagnosticó recidiva de la enfermedad a nivel óseo, hepático y pancreático, confirmándose, por biopsia, la lesión hepática compatible con metástasis de tumor carcinoide. Se inició el seguimiento por oncología. Tras la realización del octreoscan (que resultó negativo) se pautó el tratamiento con interferón durante 5 años. Ante la progresión de la enfermedad por metástasis a nivel mamario de nueva aparición y progresión a nivel óseo, en 2010 se realizó tratamiento con zoledrónico y radioterapia antiálgica a nivel sacroilíaco, con el que se obtuvo un buen control del dolor y la estabilización de la enfermedad. En noviembre de 2010, la paciente inició tratamiento con sunitinib pero fue suspendido tras 6 meses por presentar efectos secundarios consistentes en mucositis, diarrea y edema palpebral. En 2011 se inició tratamiento con pazopanib, decidiendo la paciente abandonar este último por los efectos secundarios consistentes en astenia y artralgias en abril de 2012. Se realizó un nuevo octreoscan en 2011 y 2012 y se reveló captación a nivel hepático y mamario. Se inició lanreotida tras la suspensión del pazopanib, en 2012. En 2018, en seguimiento, se detectó un hipertiroidismo franco con supresión de la tiroxina (hormona estimulante de la tiroides, TSH < 0,01, normal entre 0,4-4  $\mu$ U/ml) y aumento de la tiroxina libre (3,98 ng/ml, rango de normalidad hasta 1,8 ng/ml) y autoinmunidad negativa, por lo que se derivó a las consultas de endocrinología. En la anamnesis la paciente presentaba clínica consistente en palpitaciones, pérdida de peso, sudoración y nerviosismo de 2 meses de evolución.

**Ante la progresión de la enfermedad por metástasis a nivel mamario de nueva aparición y progresión a nivel óseo, en 2010 se realizó tratamiento con zoledrónico y radioterapia antiálgica a nivel sacroilíaco, con el que se obtuvo un buen control del dolor y la estabilización de la enfermedad**

## EXPLORACIÓN Y PRUEBAS COMPLEMENTARIAS

A la exploración cervical destacaba un nódulo tiroideo palpable de al menos 3 cm en lóbulo tiroideo izquierdo (LTI), por lo que se solicitó una gammagrafía tiroidea, e iniciándose el tratamiento con propranolol y carbimazol tras la realización de la misma, para control del hipertiroidismo. En la gammagrafía destacó una hipercaptación del LTI que anulaba el resto de la glándula (nódulo tóxico, **Figura 19**).



**Figura 19.** Gammagrafía tiroidea.

Se realizó una ecografía complementaria que confirmó el nódulo de 41 mm en LTI y otro nódulo de 14 mm en el lóbulo tiroideo derecho (LTD) de sospecha intermedia. Se decidió realizar una punción aspiración con aguja fina del nódulo frío, reportando una citología de indeterminada BETHESDA III. Dada la presencia de un hipertiroidismo por nódulo tóxico de gran tamaño, asociándose una citología indeterminada que no permitía descartar malignidad, se decidió realizar una tiroidectomía total como mejor opción diagnóstico-terapéutica. La anatomía patológica de la tiroidectomía total reveló una infiltración multifocal y bilateral por tumor carcinoide típico, de 1,3 cm de tamaño mayor (nó-

dulo frío). Durante el proceso diagnóstico tiroideo en endocrinología, llamó la atención la presencia de rasgos faciales toscos e hipersudoración estando ya el hipertiroidismo bajo control, por lo que se solicitó el nivel de IGF-1, obteniéndose un valor elevado de 300,7 ng/ml (rango de normalidad 55-225 ng/ml), a pesar de estar la paciente ya en tratamiento con lanreotida. Se decidió realizar una SOG, sin supresión de los valores de la GH, con el que se obtuvieron todos los valores por encima de 1 ng/ml (Tabla 4).

**Tabla 4.** Resultados de la SOG.

Tiempo (minutos)	GH (ng/ml)
Basal	4,3
30	1
60	1,73
90	5,7
180	2,84

Se realizó una RM de la silla turca y no se encontraron lesiones sugestivas de adenoma hipofisario que pudieran justificar la acromegalia. Se revisó la anatomía patológica original del tumor carcinoide de 1996 y de la pieza de tiroidectomía, siendo la inmunohistoquímica de ambos tumores negativas para la GH. Ante la ausencia de enfermedad hipofisaria y negatividad de la anatomía patológica para la GH se solicitó el nivel de GHRH, obteniendo un nivel elevado en plasma (530 ng/l, siendo normal hasta 60 ng/l). Por lo que finalmente se diagnosticó de acromegalia por tumor carcinoide productor de GHRH.

## TRATAMIENTO

Ante la ausencia de control sintomático con lanreotida, se añadió pegvisomant 10 mg subcutáneo/24 h con el que se obtuvo una mejoría importante del edema de partes acras y la normalización de los valores de IGF-1, refiriendo la paciente un incremento llamativo de su calidad de vida. Continúa también el seguimiento desde el punto de vista oncológico, habiendo realizado transitoriamente tratamiento con everolimus por el tumor carcinoide avanzado, pero no siendo tolerado por la paciente, por lo que actualmente se mantienen los ASS.

## DISCUSIÓN Y CONCLUSIONES

La acromegalia ocasionada por la secreción ectópica de GHRH es una manifestación rara del exceso de la GH, y generalmente supone menos del 1 % de todos los casos. La secreción ectópica de GHRH se da lugar casi siempre por TNEs. De estos, los tumores carcinoides son los más frecuentes, dos tercios de los casos, la mayoría bronquiales aunque los pancreáticos y gastrointestinales también pueden dar lugar a la enfermedad <sup>(70)</sup>. En nuestro caso la paciente presentaba un tumor carcinoide bronquial, aunque la presentación clínica de la acromegalia fue detectada durante una fase de enfermedad diseminada. En los tumores carcinoides hay una alta incidencia de expresión de GHRH, aunque las tasas de acromegalia real son muchos menores, posiblemente debido a alteraciones en el procesado de la GHRH o la ausencia de bioactividad de la GHRH circulante producida. El resto son producidos por tumores de las células de los islotes pancreáticos. También, se han descrito tumores hipotalámicos con secreción eutópica GHRH (gangliocitomas, harmatomas, cordocitomas o gliomas), aunque en estos no se eleva la GHRH en sangre ya que realizan su efecto a través del sistema portal hipofisario <sup>(71)</sup>. Las manifestaciones clínicas de la acromegalia en los pacientes con secreción ectópica de GHRH son indistinguibles de aquellos con adenomas hipofisarios secretores de la GH, aunque los síntomas producidos por la neoplasia subyacente o la cosecreción de otras sustancias por el tumor pueden ser sugestivas de un origen ectópi-

**En los tumores carcinoides hay una alta incidencia de expresión de GHRH, aunque las tasas de acromegalia real son muchos menores, posiblemente debido a alteraciones en el procesado de la GHRH o la ausencia de bioactividad de la GHRH circulante producida**



co <sup>(71)</sup>. Las características clínicas son también similares a la acromegalia habitual, los casos corresponden hasta en un 70% a mujeres, con una edad media en la cuarta década de la vida y con un retraso diagnóstico mediano de 7 años <sup>(72)</sup>. Independientemente de la causa, la GH y la IGF-1 está elevada invariablemente y hay una ausencia de la supresión de la GH tras la sobrecarga oral de glucosa. Los tests dinámicos con hormona liberadora de tirotrópina, agonistas dopaminérgicos o GHRH tampoco permiten identificar el lugar de secreción <sup>(73)</sup>. Por lo tanto la medición de GHRH en plasma permite un diagnóstico preciso y costo-efectivo <sup>(69)</sup>. Es importante tener en cuenta la secreción ectópica de GHRH en el diagnóstico diferencial para evitar la cirugía innecesaria y planificar un manejo terapéutico efectivo. La secreción ectópica de GHRH suele causar hiperplasia difusa de la hipófisis que se puede observar en la imagen con RM, que tiende a disminuir tras el tratamiento del TNE <sup>(74)</sup>. No obstante, también se han descrito formas con imágenes de hipófisis normal o adenomas <sup>(75)</sup>. La presencia de acromegalia con hiperplasia difusa de la hipófisis o síntomas de tumor carcinóide o neuroendocrino deben hacernos sospechar un tumor ectópico secretor de GHRH. En nuestro caso, el proceso diagnóstico fue el habitual para el diagnóstico de acromegalia con una IGF-1 elevada y una SOG compatible. Ante la ausencia de imagen hipofisaria y el antecedente de tumor carcinóide se decidió solicitar la GHRH para confirmar el diagnóstico de esta rara entidad. El tratamiento de elección en la acromegalia producida por tumores ectópicos productores de GHRH es la resección del tumor causante, lo que generalmente resulta en la normalización de los niveles de la GH y cierta mejoría de los estigmas de la acromegalia. Si el tumor es inoperable, residual o recurrente, el tratamiento generalmente consiste en ASS con el objetivo de disminuir los niveles de GHRH y el crecimiento del propio tumor. La eficacia de los ASS depende del patrón de expresión de receptores de somatostatina <sup>(71, 72)</sup>. Dada la extensión de la enfermedad de la paciente, este fue el método de tratamiento utilizado. Y dada ausencia de control con un análogo de somatostatina se optó por añadir un antagonista del receptor de la GH.

En conclusión, este caso demuestra que la acromegalia puede ser causada por la secreción ectópica GHRH por tumores carcinoides. Es una forma muy rara de manifestación, pero es importante su contemplación en el diagnóstico diferencial en pacientes con acromegalia resistentes al tratamiento o sin imagen clara de lesión en la hipófisis.

**En nuestro caso, el proceso diagnóstico fue el habitual para el diagnóstico de acromegalia con una IGF-1 elevada y una SOG compatible. Ante la ausencia de imagen hipofisaria y el antecedente de tumor carcinóide se decidió solicitar la GHRH para confirmar el diagnóstico de esta rara entidad**

### Caso 3: “Diagnóstico de acromegalia a través del estudio de la voz”

#### Autor principal

Queralt Asla Roca

#### Coautores

Susan M. Webb

Anna Aulinas Masó

#### Especialidad

Endocrinología y Nutrición

#### Centro

Hospital de la Santa Creu i

Sant Pau (Barcelona)

#### Identificador del caso clínico

088-001

#### Puntuación total obtenida en el concurso

96

### RESUMEN

La acromegalia es una enfermedad endocrinológica rara e infrecuentemente se diagnostica de forma precoz. La exposición crónica a la GH y al IGF-1 se relaciona de forma directa con la aparición de múltiples y diversas comorbilidades en ocasiones irreversibles, que tienen un impacto negativo en la calidad de vida y en la esperanza de vida de quienes las sufren, incluso pese a alcanzar la curación de la enfermedad. Actualmente, la demora diagnóstica se sitúa en unos 5-12 años desde el inicio de la enfermedad,

si bien en ocasiones el paciente puede permanecer más tiempo sin recibir el diagnóstico acertado. Las manifestaciones de la acromegalia son muchas y con frecuencia no son exclusivas, lo que dificulta aún más su diagnóstico. Además, los rasgos físicos más característicos de la acromegalia suelen aparecer de forma lenta e insidiosa y a menudo pasan desapercibidos por el propio paciente y su entorno. De esta manera, se requiere una alta pericia diagnóstica y un buen conocimiento de la enfermedad con el objetivo de ofrecer al paciente un diagnóstico lo más precoz posible e impactar positivamente en su calidad de vida y supervivencia. El caso trata de un varón de 49 años sin antecedentes médicos relevantes que, durante el estudio de una disfonía de 1 año de evolución, se le encontró una deformidad laríngea consistente en la eventración de los ventrículos laríngeos, altamente sospechosa de acromegalia. El diagnóstico de acromegalia en este paciente sin otras manifestaciones típicas de la enfermedad fue posible gracias a la atención por parte de un otorrinolaringólogo experto en laringe que acumulaba años de experiencia tratando de forma habitual a personas con acromegalia y estando altamente familiarizado con esta enfermedad. En otro escenario distinto a este, la acromegalia de este paciente hubiera pasado inadvertida, comportando una demora diagnóstica inadmisibles y la aparición de distintas comorbilidades.

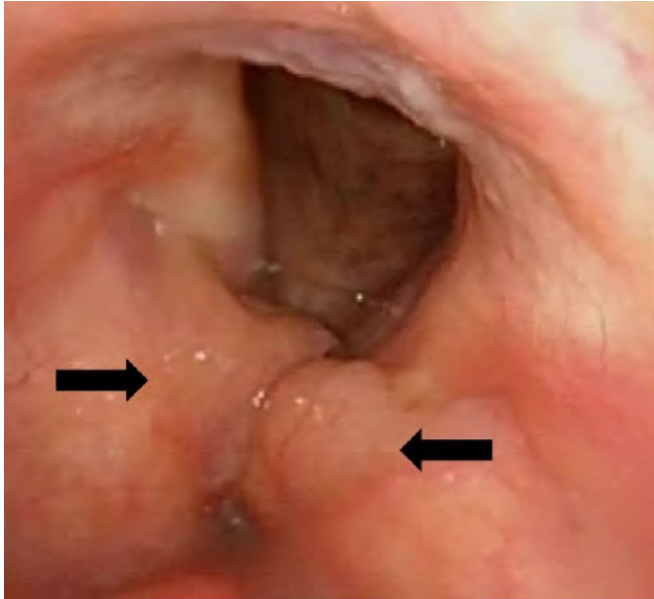
## INTRODUCCIÓN Y PRESENTACIÓN DEL CASO

Se trata de un varón de 49 años sin antecedentes patológicos de interés, exceptuando episodios de otomiconosis bilateral recurrente en 2020, que fue derivado desde Otorrinolaringología a Endocrinología por hallazgo de una lesión laríngea sospechosa de acromegalia. El paciente inició seguimiento en Otorrinolaringología en julio de 2021 por disfonía de 1 año de evolución. A la exploración física se objetivó eventración de la mucosa de ambos ventrículos laríngeos (derecho > izquierdo). Se solicitó una TAC laríngea que mostró una ligera asimetría entre los ventrículos laterales, orientándose como un mínimo laringoceles izquierdo. En diciembre de 2021 se practicó resección láser de la eventración de la mucosa de los ventrículos laríngeos. Tras la cirugía el paciente experimentó mejoría parcial de la voz. En el primer control 8 semanas tras la cirugía, la fibroscopia permitió visualizar de forma incompleta las cuerdas vocales del paciente ya que la mucosa laríngea había vuelto a crecer y a protruir más allá de su espacio anatómico. En este momento, la lesión laríngea del paciente alzó la sospecha de una posible acromegalia como causante de la eventración de la mucosa, motivo por el cual se derivó a Endocrinología para valoración. El valor del IGF-1 fue mayor a 1050,00 ug/l (103,00-310,00) y la prueba de inhibición de la secreción de la GH con SOG fue compatible con una acromegalia. La RM de la hipófisis mostró un macroadenoma hipofisario intraselar izquierdo de 16,3 x 16,3 x 14 mm con abombamiento superior de las cisternas supraselares, sin compresión quiasmática ni extensión en seno cavernoso izquierdo ni para/infra/retroselar. Por lo tanto, se confirmó que el diagnóstico de acromegalia era debido a un adenoma hipofisario.

**En este momento, la lesión laríngea del paciente alzó la sospecha de una posible acromegalia como causante de la eventración de la mucosa, motivo por el cual se derivó a Endocrinología para valoración. El valor del IGF-1 fue mayor a 1050,00 ug/l (103,00-310,00) y la prueba de inhibición de la secreción de la GH con SOG fue compatible con una acromegalia. La RM de la hipófisis mostró un macroadenoma hipofisario intraselar izquierdo de 16,3 x 16,3 x 14 mm con abombamiento superior de las cisternas supraselares, sin compresión quiasmática ni extensión en seno cavernoso izquierdo ni para/infra/retroselar. Por lo tanto, se confirmó que el diagnóstico de acromegalia era debido a un adenoma hipofisario**

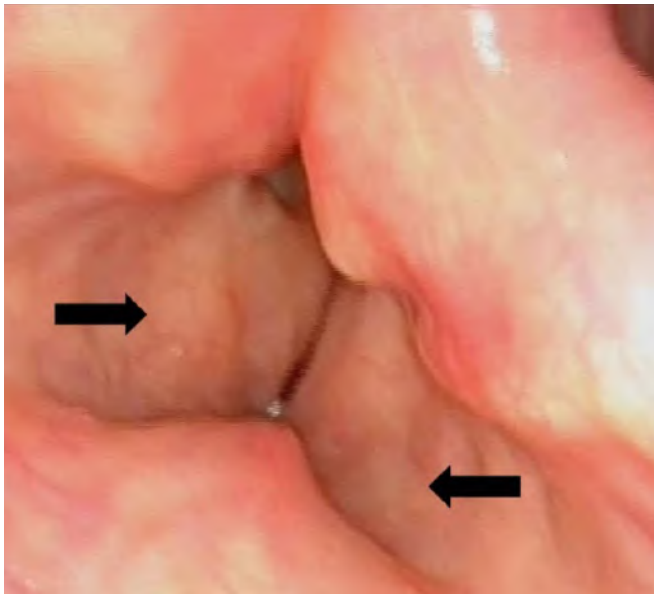
## EXPLORACIÓN Y PRUEBAS COMPLEMENTARIAS

Se realizó una fibroscopia faringo-laríngea en el contexto de estudio de disfonía (12-07-2021). Entre los hallazgos, destacó la importante eventración de los tejidos blandos laríngeos que se extienden más allá de sus límites habituales y cubren las cuerdas vocales, alterando su función vibratoria (**Figuras 20 y 21**).



**Figura 20.** Laringe del paciente con acromegalia durante la RESPIRACIÓN.

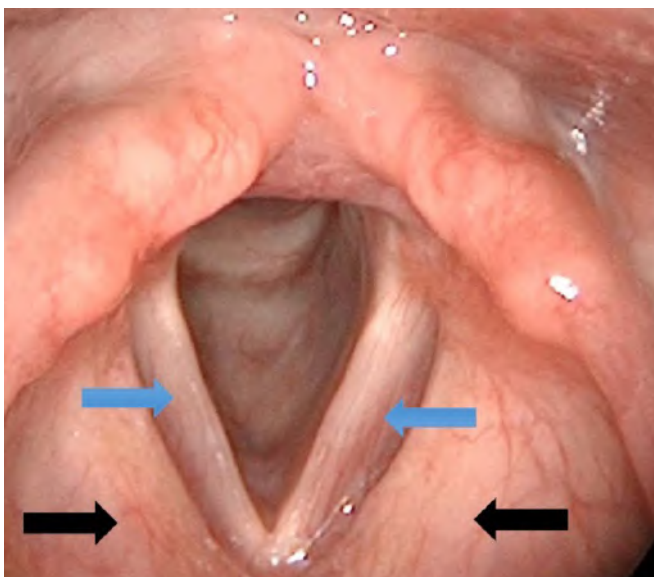
Destaca la eventración de la mucosa de ambos ventrículos laríngeos (marcados con flechas negras), que cubren la práctica totalidad de las cuerdas vocales y ocasionan la disfonía del paciente.



**Figura 21.** Laringe del paciente con acromegalia durante la FONACIÓN.

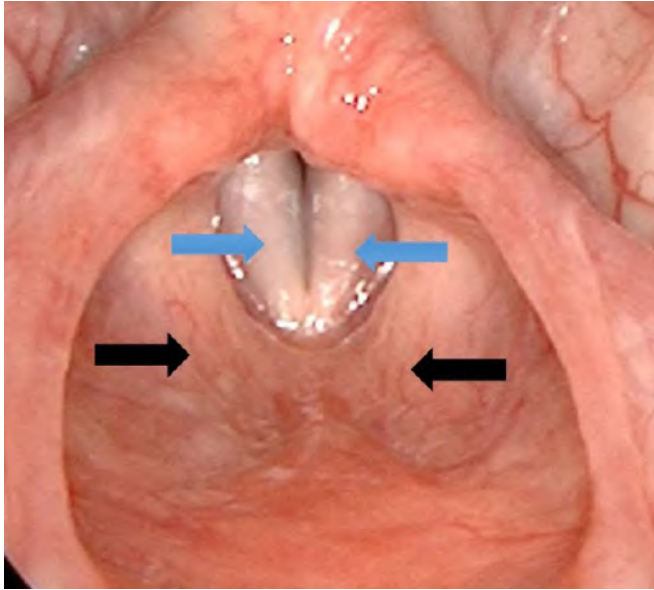
Destaca la eventración de la mucosa de ambos ventrículos laríngeos (marcados con flechas negras), que cubren la práctica totalidad de las cuerdas vocales. Durante la fonación, la eventración de los ventrículos laríngeos imposibilita la correcta vibración de las cuerdas vocales y ocasiona la disfonía del paciente.

Resulta ilustrativo comparar las imágenes de la fibroscopia del paciente con acromegalia con las imágenes de la fibroscopia faringo-laríngea de una persona sana en las que se visualizan perfectamente las cuerdas vocales (**Figuras 22 y 23**).



**Figura 22.** Laringe de un control sano durante la RESPIRACIÓN.

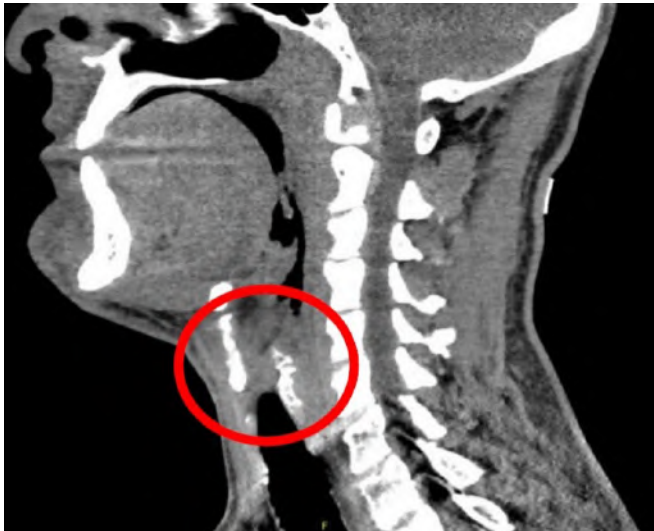
Se marcan con flechas azules las cuerdas vocales y con flechas negras la mucosa laríngea normal.



**Figura 23.** Laringe de un control sano durante la FONACIÓN.

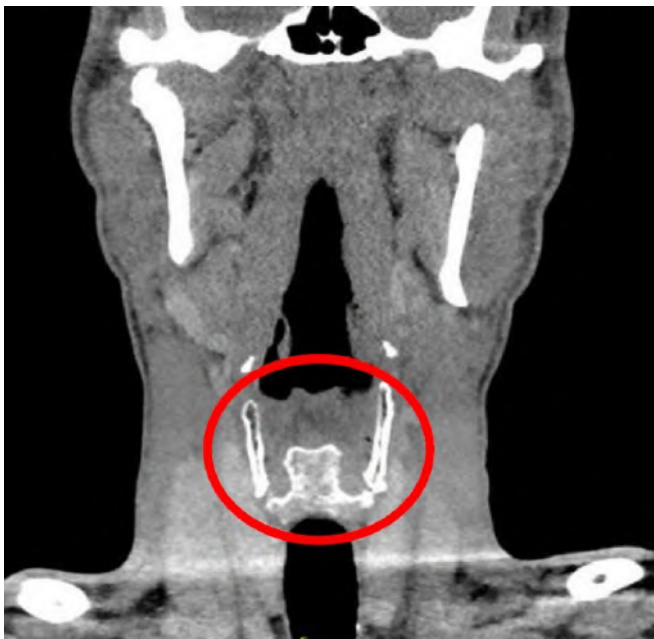Se marcan con flechas azules las cuerdas vocales y con flechas negras la mucosa laríngea normal.

Se realizó además una TAC de laringe (31-08-2021, **Figuras 24-26**), destacando una discreta asimetría entre ventrículos laríngeos, más pronunciada en el lado izquierdo, quizás por la existencia de un mínimo laringocele. El ventrículo laríngeo derecho quedaba mínimamente patente, siendo difícil determinar si podía existir también a este nivel una mínima dilatación del mismo. La eventración de la mucosa laríngea dificultaba ver si la glotis se encontraba abierta. Se obtuvo la siguiente conclusión: ligera asimetría entre ventrículos laterales con hallazgos que podrían corresponder a un mínimo laringocele izquierdo.



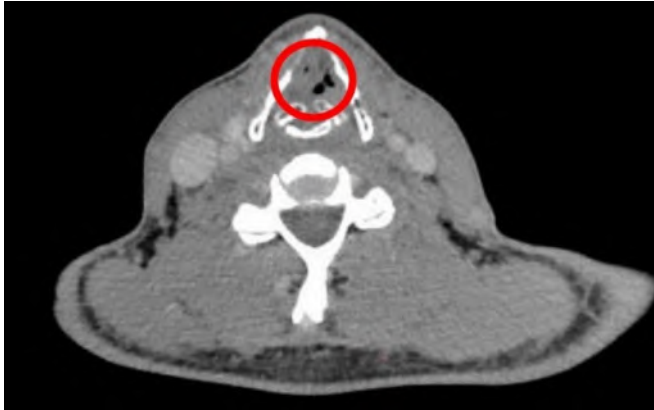
**Figura 24.** Corte sagital del paciente con acromegalia y eventración de los ventrículos laríngeos.

Se señala con un círculo rojo la zona afectada descrita en el informe de la TAC.



**Figura 25.** Corte coronal del paciente con acromegalia y eventración de los ventrículos laríngeos.

Se señala con un círculo rojo la zona afectada descrita en el informe de la TAC.



**Figura 26.** Corte axial del paciente con acromegalia y eventración de los ventrículos laríngeos.

Se señala con un círculo rojo la zona afectada descrita en el informe de la TAC.

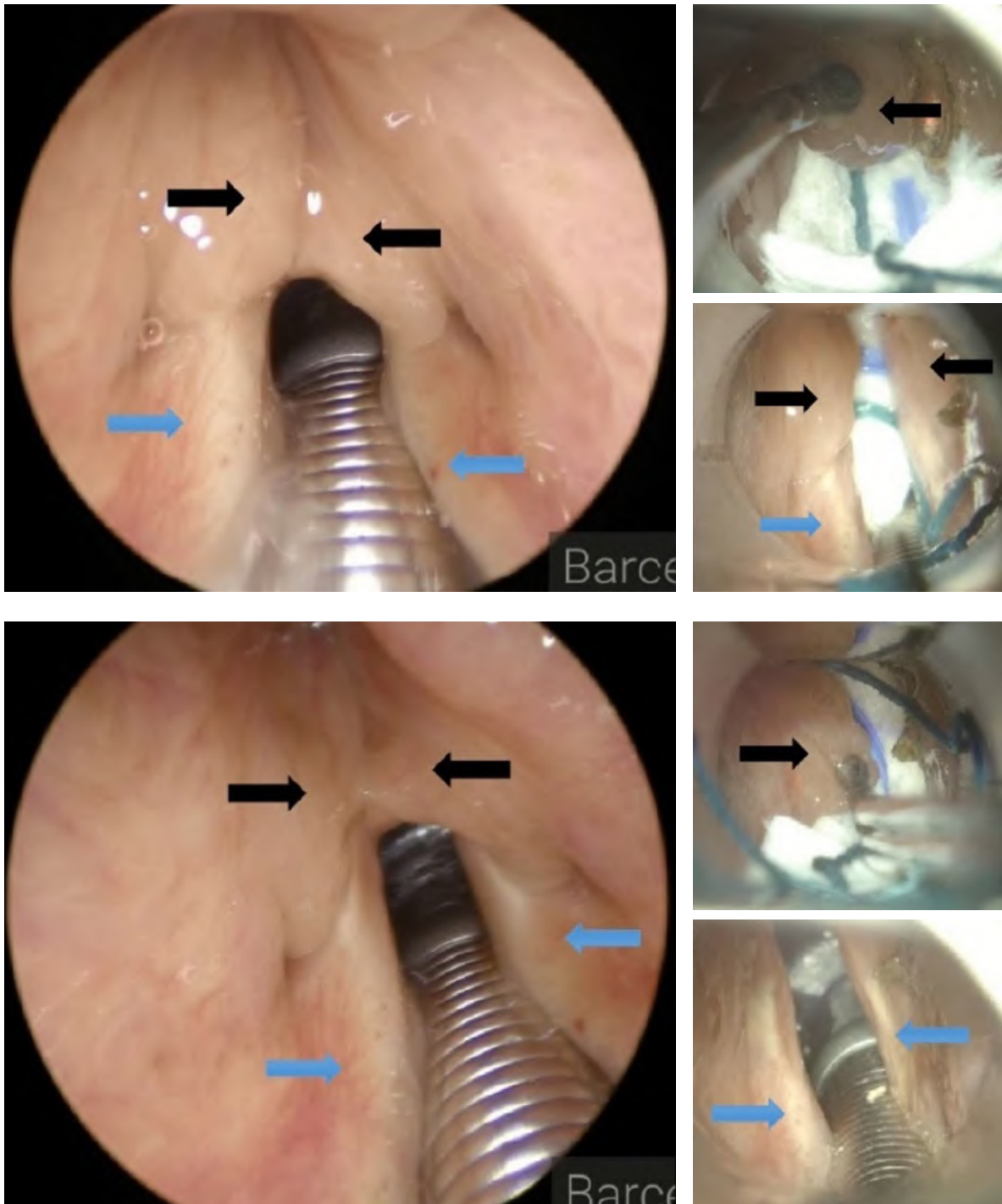
El estudio analítico hormonal, bioquímico y el hemograma (11-01-2022), reveló un valor de la GH de 71,9 ug/l (0,0-2,4) e IGF-1 >1050,00 ug/l (103,00-310,00) (Tabla 5).

**Tabla 5.** Resultados de la analítica de sangre con bioquímica, perfil hormonal y hemograma durante el proceso diagnóstico de acromegalia.

Parámetro analítico	Valor	Unidades	Rango de referencia
Sodio	143	mmol/l	(136-145)
Potasio	3,70	mmol/l	(3,50-5,10)
Calcio	2,38	mmol/l	(2,10-2,55)
Fosfato	1,28	mmol/l	(0,87-1,45)
Glucosa	4,7	mmol/l	(3,0-6,0)
Urea	41	mg/100 ml	(3,2-7,4)
Creatinina	68	μmol/l	(64-110)
FGe	>90,00	mL/min/1,73m <sup>2</sup>	
Bilirrubina total	23	μmol/l	(5-20)
Bilirrubina conjugada	6	μmol/l	(0-8)
Triglicéridos	1,09	mmol/l	(<1,70)
Colesterol	4,43	mmol/l	(<5,0)
AST	18	U/l	(5-34)
ALT	24	U/l	(0-55)
Fosfatasa alcalina	105	U/l	(40-150)
FSH	4,6	U/l	(0,9-11,9)
Prolactina	220,10	mU/l	(86,00-324,00)
Testosterona	7,72	nmol/l	(9,90-27,80)
TSH	1,09	mU/l	(0,30-5,00)
T4L	11,2	pmol/l	(9,0-19,0)
<b>Somatotropina (GH)</b>	<b>71,9</b>	μg/l	(0,0-2,4)
<b>IGF-1</b>	<b>&gt;1050,00</b>	μg/l	(103,00-310,00)
Cortisol	261,77	nmol/l	(171,00-680,00)
Hemoglobina	136	g/l	(130-170)
Hematocrito	0,39	L/l	(0,40-0,50)
VCM	86,6	fL	(80,0-98,0)
Plaquetas	190	x10E <sup>9</sup> /l	(140-350)
Leucocitos	6,40	x10E <sup>9</sup> /l	(3,80-11,00)

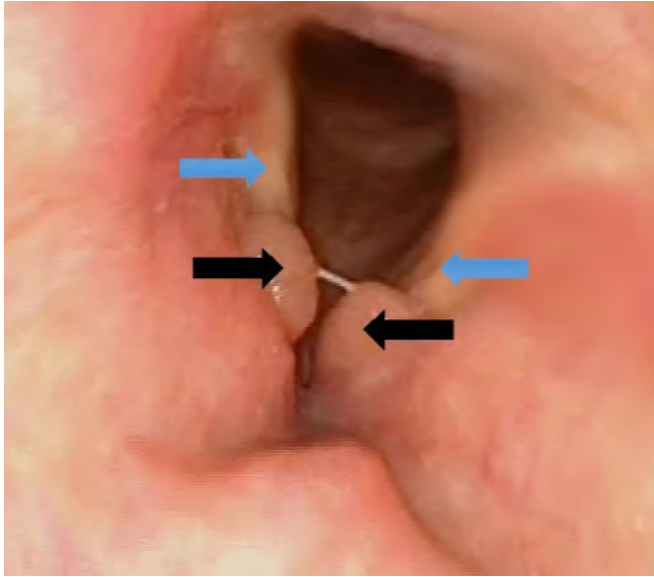
Se llevó a cabo una cirugía de resección láser de las eventraciones laríngeas (22-12-2021; **Figura 27**).

**Figura 27.** Procedimiento quirúrgico de resección láser de las eventraciones laríngeas.



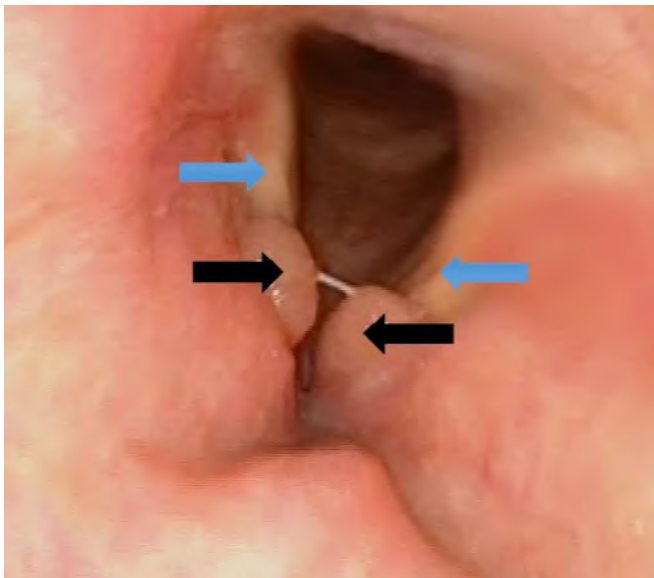
Se observa el campo quirúrgico junto con el tubo de intubación. Se visualizan parte de las cuerdas vocales (marcadas con flecha azul) y parte de las eventraciones (marcada con flecha negra).

Tras el tratamiento láser, se sometió a una nueva fibroscopia faringo-laríngea (15-02-2022, **Figuras 28 y 29**), destacando que los tejidos blandos habían vuelto a crecer consecuencia de la sobreproducción de la GH e IGF-1, aunque aún se podían visualizar las cuerdas vocales, a diferencia del momento anterior a la cirugía. A nivel clínico, el paciente experimentó una mejoría únicamente parcial de la disfonía.



**Figura 28.** Laringe del paciente con acromegalia durante la RESPIRACIÓN 8 semanas tras la cirugía de resección láser.

Se visualizan parte de las cuerdas vocales. Sin embargo, ha reaparecido el engrosamiento de los tejidos blandos laríngeos debido a la acromegalia activa del paciente en dicho momento. El tamaño de las eventraciones laríngeas es menor respecto al momento de antes de la cirugía. Se marcan con flechas azules las cuerdas vocales y con flechas negras las eventraciones laríngeas.



**Figura 29.** Laringe del paciente con acromegalia durante la FONACIÓN 8 semanas tras la cirugía de resección láser.

Se visualizan parte de las cuerdas vocales. Sin embargo, ha reaparecido el engrosamiento de los tejidos blandos laríngeos debido a la acromegalia activa del paciente en dicho momento. El tamaño de las eventraciones laríngeas es menor respecto al momento de antes de la cirugía. Se marcan con flechas azules las cuerdas vocales y con flechas negras las eventraciones laríngeas.

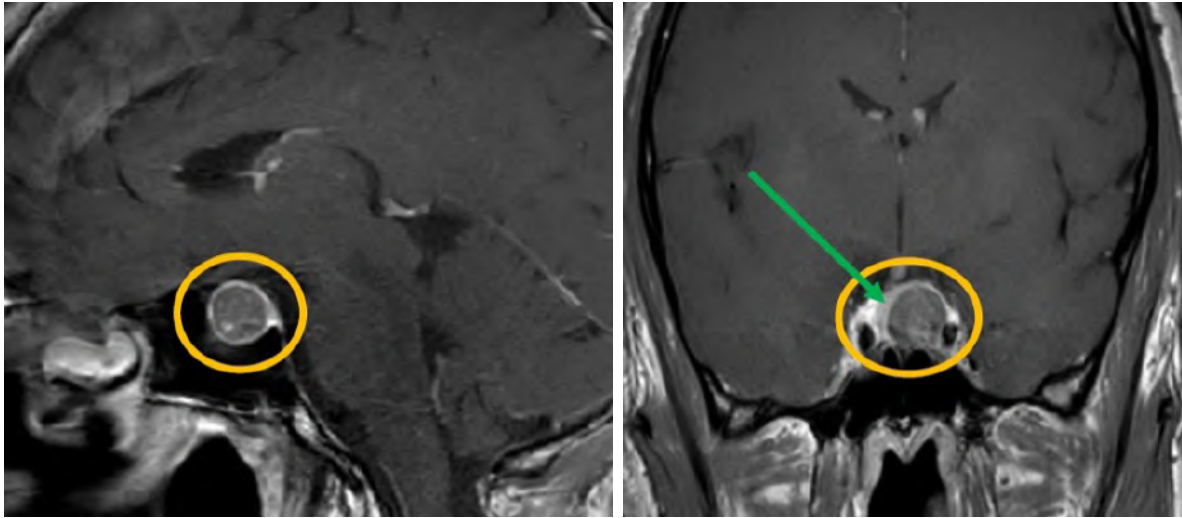
Se realizó una prueba de inhibición de la secreción de la GH con SOG (24-02-2022, **Tabla 6**).

**Tabla 6.** Resultados de la prueba de inhibición de la secreción de la GH con SOG.

	Glucosa (mmol/l)	GH ( $\mu\text{g/l}$ )
Basal	6,0	29,4
30 minutos	6,4	16,9
60 minutos	8,5	29,6
90 minutos	8,7	22,6
120 minutos	7,4	27,1

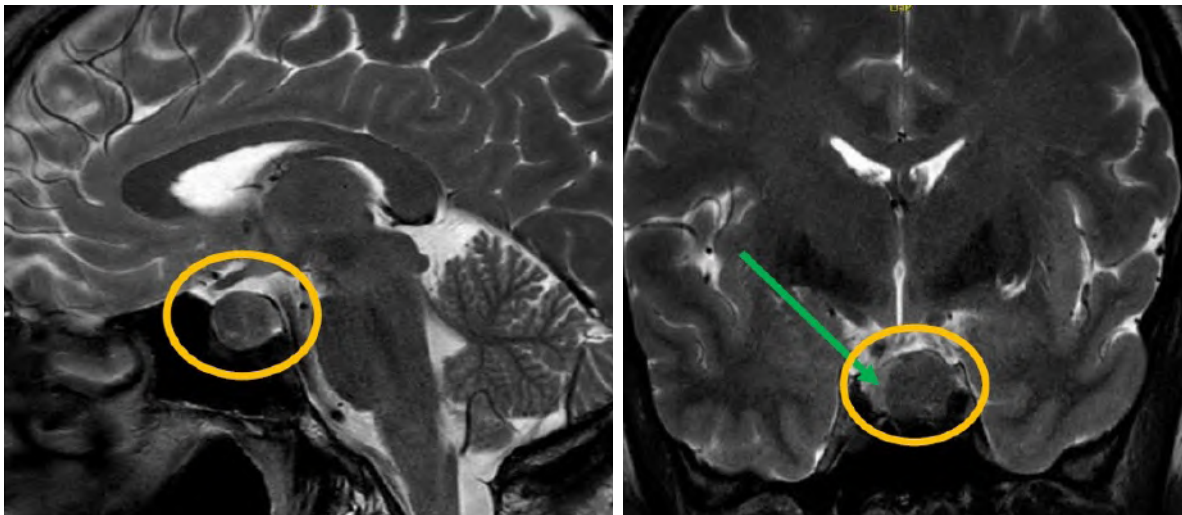
Los resultados de la RM de la hipófisis pueden verse en las **Figuras 30 y 31** (28-02-2022).

**Figura 30.** Corte sagital y coronal en T1 con gadolinio.



Se visualiza el adenoma de hipófisis de 16,3 x 16,3 x 14 mm en la mitad izquierda de la región intraselar. Esta masa abomba superiormente el diafragma selar y protruye en las cisternas supraselares. No hay compresión quiasmática. No hay invasión del seno cavernoso izquierdo, y la porción cavernosa de la ACI izquierda, aunque en contacto con dicha masa, muestra vacía de señal, y por tanto permeabilidad, y un mínimo menor calibre, comparativamente con la dcha. No hay extensión infra-, ni retroselar. La masa es mínimamente heterogénea de señal, iso/hipointensa en T1 e hipocaptante. El tallo hipofisario está engrosado, y desviado hacia la derecha. La neurohipófisis es visible posteriormente en la región intraselar. Hay restos del tejido adenohipofisario, en la mitad derecha de la región intraselar, de aspecto y captación de contraste normales. Hiperseñal en el ápex petroso derecho, sugestivo de contenido mucoso. Pequeño quiste pineal incidental, sin mayor relevancia clínica. Se marca con círculo naranja la lesión hipofisaria y se señala con flecha verde el fragmento de hipófisis normal. Conclusiones: macroadenoma hipofisario intraselar izquierdo, con abombamiento superior en cisternas supraselares, sin compresión quiasmática, ni extensión en seno cavernoso izquierdo, ni para/infra/retroselar.

**Figuras 31.** Corte sagital y coronal en T2 del macroadenoma hipofisario intraselar izquierdo con abombamiento superior en cisternas supraselares, sin compresión quiasmática, ni extensión en seno cavernoso izquierdo, ni para/infra/retroselar.



La masa es hipointensa en T2. Se marca con círculo naranja la lesión hipofisaria y se señala con flecha verde el fragmento de hipófisis normal.



Tras la cirugía, se objetivó una normalización de los valores de la GH e IGF-1 (26-07-2022) (Tabla 7).

**Tabla 7.** Resultados de la analítica de sangre con bioquímica, perfil hormonal y hemograma tras la cirugía del adenoma de hipófisis.

Parámetro analítico	Valor	Unidades	Rango de referencia
Sodio	141	mmol/l	(136-145)
Potasio	4,07	mmol/l	(3,50-5,10)
Calcio	2,32	mmol/l	(2,10-2,55)
Fosfato	1,29	mmol/l	(0,87-1,45)
Glucosa	5,5	mmol/l	(3,0-6,0)
Creatinina	76	μmol/l	(64-110)
FGe	>90,00	mL/min/1,73m <sup>2</sup>	
Triglicéridos	0,54	mmol/l	(<1,70)
Colesterol	4,47	mmol/l	(<5,0)
AST	12	U/l	(5-34)
ALT	13	U/l	(0-55)
Albúmina	44,8	U/l	(35,0-52,0)
FSH	4,8	UI/l	(0,9-11,9)
LH	2,9	UI/l	(1,1-8,7)
Prolactina	189,00	mUI/l	(86,00-324,00)
Testosterona	13,50	nmol/l	(9,90-27,80)
TSH	1,61	mUI/l	(0,30-5,00)
T4L	13,3	pmol/l	(9,0-19,0)
<b>Somatotropina (GH)</b>	<b>0,2</b>	μg/l	(0,0-2,4)
<b>IGF-1</b>	<b>203,00</b>	μg/l	(103,00-310,00)
Cortisol	360,93	nmol/l	(171,00-680,00)
Hemoglobina	130	g/l	(130-170)
Hematocrito	0,39	L/l	(0,40-0,50)
VCM	88,8	fL	(80,0-98,0)
Plaquetas	209	x10E <sup>9</sup> /l	(140-350)
Leucocitos	6,21	x10E <sup>9</sup> /l	(3,80-11,00)

## TRATAMIENTO

Tras comentar el caso en el Comité multidisciplinar de Tumores de Hipófisis, se intervino quirúrgicamente el 23-06-2022 mediante abordaje transesfenoidal, lográndose una extirpación macroscópicamente completa. Se accedió a la pared medial del seno cavernoso izquierdo y se comprobó que macroscópicamente no estaba infiltrado, obteniéndose una pequeña muestra de pared medial que se envió a analizar. La anatomía patológica reveló la presencia de un adenoma hipofisario con estudio inmunohistoquímico positivo para sinaptofisina, GH, prolactina, queratina y e-cadherina, pérdida de patrón de reticulina y Ki67 positivo en el 2% de células tumorales. La pared medial del seno cavernoso estaba infiltrada por tejido tumoral positivo para la GH. Tras la cirugía, en el postoperatorio inmediato, el paciente notó mejoría de su estado edematoso, alteración que había pasado desapercibida con anterioridad a la cirugía. La revaloración hormonal a las 5 semanas post cirugía mostró una normalización de los niveles de IGF-1 y GH. El paciente no desarrolló ningún déficit hormonal tras la cirugía.

## DISCUSIÓN Y CONCLUSIONES

La acromegalia es una enfermedad endocrinológica rara e infradiagnosticada que se caracteriza por la sobreproducción de la GH, en la mayoría de casos debido a la presencia de un adenoma en la hipófisis. El término acromegalia (acro- “extremo” y -megalia “grande”, es decir, “extremidades grandes” o “hipertrofia de extremidades”) fue acuñado por primera vez en 1886 por el neurólogo francés Pierre Marie, si bien los primeros casos descritos de esta enfermedad se remontan al siglo XVI <sup>(76)</sup>. La hipersecreción de la GH contribuye a la sobreproducción de IGF-1 y esto da lugar a múltiples manifestaciones sistémicas debidas al sobrecrecimiento de distintos tejidos que condiciona la presencia de numerosas comorbilidades y malformaciones físicas, empeoramiento de la calidad de vida, así como aumento de la mortalidad. Las manifestaciones clínicas pueden oscilar desde alteraciones sutiles y de aparición lenta e insidiosa (prognatismo de mandíbula, artralgias, hiperhidrosis o sobrecrecimiento de partes acras) hasta hallazgos más graves (desfiguramiento facial y esquelético, osteoartritis florida, cefalea grave, apnea del sueño, hipertensión arterial grave, cetoacidosis diabética o disfunción cardíaca) <sup>(77)</sup>. Sin embargo, los rasgos físicos más sugestivos de acromegalia suelen desarrollarse de forma insidiosa y con frecuencia pasan inadvertidos por parte del propio paciente, de su entorno e incluso de sus médicos habituales. Por todos estos motivos, el diagnóstico de la acromegalia suele demorarse entre 5 y 12 años desde la aparición del primer síntoma <sup>(77)</sup>. La exposición crónica a niveles excesivos de la GH e IGF-1 se relaciona de forma directa con la aparición de diversas comorbilidades frecuentemente irreversibles y al aumento de la mortalidad en estos pacientes. Por este motivo, es fundamental el diagnóstico precoz de esta enfermedad. Un estudio de 2016 acerca del diagnóstico de acromegalia reportó que los motivos de consulta médica previo diagnóstico de acromegalia fueron muy variados (cefalea, cambios en el tamaño de manos y pies, falta de energía y malestar general entre otros) y se realizaron con mayor frecuencia a las siguientes especialidades médicas: médicos de familia, oftalmólogos, neurólogos, endocrinólogos, ginecólogos, internistas y dentistas <sup>(78)</sup>. Las manifestaciones laríngeas constituyen una de las muchas alteraciones que pueden acontecer en las personas con acromegalia. La literatura médica acerca de estas manifestaciones es escasa, y uno de los primeros trabajos (serie de casos) que las describen data de 1966 <sup>(79)</sup>. En una revisión sistemática reciente, se recogieron hasta 26 casos de personas con acromegalia y manifestaciones laríngeas. Los síntomas más frecuentes en este grupo de pacientes fueron la disnea, el estridor laríngeo y la disfonía <sup>(80)</sup>. Las manifestaciones laríngeas juntamente con las alteraciones craneo-faciales (deformidades óseas, macroglosia, hipertrofia palatina y del tejido faringo-laríngeo) contribuyen al desarrollo de las apneas obstructivas del sueño, que a su vez impactan negativamente en la salud metabólica y cardiovascular del paciente y en su calidad de vida y de sueño. Los hallazgos por fibroscopia laríngea más frecuentemente descritos en las alteraciones laríngeas relacionadas con la acromegalia se caracterizan por hipertrofia y edema de los tejidos blandos faringo-laríngeos, seguidos por parálisis uni o bilateral de las cuerdas vocales <sup>(80)</sup>. En aquellos en los que se les practicó una TAC cervical, se hallaron signos de condrocalcinosis de la articulación crico-aritenoides <sup>(80)</sup>. Los mecanismos implicados en estas alteraciones son distintos y pueden coexistir: alteración de la articulación crico-aritenoides, crecimiento irregular de los cartílagos laríngeos que tensan las cuerdas vocales, elongación de los nervios recurrentes por crecimiento de la laringe, lesión de los nervios recurrentes por crecimiento de la glándula tiroidea, disminución del movimiento de las cuerdas vocales en relación con el efecto masa y engrosamiento de las estructuras de la laringe <sup>(80)</sup>. El tratamiento de las distintas disfunciones laríngeas es variado y el pronóstico depende del tipo de alteración y de su severidad. En el caso particular de nuestro paciente, el tratamiento del engrosamiento laríngeo se realizó mediante resección láser, aunque el tratamiento de la causa que lo origina también podría contribuir a su mejoría.

En conclusión, presentamos un caso de acromegalia que se sospechó por parte de la Unidad de Patología de la laringe del Servicio de Otorrinolaringología a través del estudio de un cuadro de disfonía de

**La hipersecreción de la GH contribuye a la sobreproducción de IGF-1 y esto da lugar a múltiples manifestaciones sistémicas debidas al sobrecrecimiento de distintos tejidos que condiciona la presencia de numerosas comorbilidades y malformaciones físicas, empeoramiento de la calidad de vida, así como aumento de la mortalidad**

1 año de evolución. La fibroscopia laríngea mostró un engrosamiento de los tejidos blandos laríngeos, hallazgo patológico altamente sospechoso de estar producido por la acromegalia. Cabe destacar que el diagnóstico precoz de la acromegalia fue posible gracias a la atención del paciente por parte de un otorrinolaringólogo experto en laringe, con una elevada experiencia en la materia y altamente familiarizado en la atención a personas con acromegalia, teniendo en cuenta, además, que se trataba de un paciente sin otros claros hallazgos clínicos sugestivos de acromegalia en la valoración inicial. Ni su entorno más cercano (pareja de profesión médica), ni su médico habitual ni el propio paciente habían percibido cambios físicos remarcables en los últimos años. El hallazgo de esta alteración laríngea permitió la resección macroscópica completa de la lesión con una primera revaloración hormonal tras la cirugía normal. Probablemente, si el paciente hubiera sido atendido por un otorrinolaringólogo poco sensibilizado con esta patología, se hubiera realizado la resección láser local y hubiera permanecido con la enfermedad activa hasta desarrollar otras comorbilidades relacionadas con la acromegalia. Por tanto, este caso pone de manifiesto la necesidad de aumentar el reconocimiento por parte de los distintos especialistas médicos acerca de las múltiples manifestaciones que puede presentar la acromegalia para facilitar su diagnóstico precoz y así reducir el número de comorbilidades y aumentar la supervivencia y calidad de vida de estos pacientes, incluso de aquellos considerados curados hormonalmente.

---

\* Se ha obtenido el consentimiento informado del paciente para la publicación del caso clínico y de aquellas imágenes relacionadas con el caso que se consideren de interés.

\* Nuestro agradecimiento a las valiosas aportaciones del Dr. Miquel Quer i Agustí, director de Servicio de Otorrinolaringología del Hospital de la Santa Creu i Sant Pau, Barcelona.

# 4 REFERENCIAS

---

1. Hernando J, Capdevila J. Tumores neuroendocrinos. Sociedad Española de Oncología Médica (SEOM), 2022. Disponible en: <https://seom.org/info-sobre-el-cancer/tumor-neuroendocrino>.
2. García Mata J, García Gómez J, Alonso Bermejo MA, Álvarez Llosa RC, Areses Manrique K, Arias Ron D, et al. Epidemiología y factores pronósticos de los tumores neuroendocrinos. *Rev Cáncer (Madrid)*. 2018;32(5):287-93.
3. Colao A, Grasso LFS, Giustina A, Melmed S, Chanson P, Pereira AM, et al. Acromegaly. *Nat Rev Dis Primers*. 2019;5(1):20.
4. Sesmilo G. [Epidemiology of acromegaly in Spain]. *Endocrinol Nutr*. 2013;60(8):470-4.
5. Sociedad Española de Endocrinología y Nutrición (SEEN). Acroguía. Guía práctica en acromegalia. Disponible en: [https://www.seen.es/Modul-GEX/workspace/publico/modulos/web/docs/apartados/2707/270821\\_105447\\_9241186157.pdf](https://www.seen.es/Modul-GEX/workspace/publico/modulos/web/docs/apartados/2707/270821_105447_9241186157.pdf).
6. Schneider HJ, Sievers C, Saller B, Wittchen HU, Stalla GK. High prevalence of biochemical acromegaly in primary care patients with elevated IGF-1 levels. *Clin Endocrinol (Oxf)*. 2008;69(3):432-5.
7. Hallet J, Law CH, Cukier M, Saskin R, Liu N, Singh S. Exploring the rising incidence of neuroendocrine tumors: a population-based analysis of epidemiology, metastatic presentation, and outcomes. *Cancer*. 2015;121(4):589-97.
8. Singh S, Granberg D, Wolin E, Warner R, Sissons M, Kolarova T, et al. Patient-Reported Burden of a Neuroendocrine Tumor (NET) Diagnosis: Results From the First Global Survey of Patients With NETs. *J Glob Oncol*. 2017;3(1):43-53.
9. Zarool-Hassan R, Conaglen HM, Conaglen JV, Elston MS. Symptoms and signs of acromegaly: an ongoing need to raise awareness among healthcare practitioners. *J Prim Health Care*. 2016;8(2):157-63.
10. Boguszewski CL. Acromegaly: 'You must know it to think of it'. *Eur J Endocrinol*. 2020;183(1):C1-c4.
11. Giustina A. [Acromegaly: reducing diagnostic delay]. *Recenti Prog Med*. 2016;107(8):450-1.
12. Esposito D, Ragnarsson O, Johannsson G, Olsson DS. Prolonged diagnostic delay in acromegaly is associated with increased morbidity and mortality. *Eur J Endocrinol*. 2020;182(6):523-31.
13. Sisco J, van der Lely AJ. Towards an Earlier Diagnosis of Acromegaly and Gigantism. *J Clin Med*. 2021;10(7).
14. Modlin IM, Oberg K, Chung DC, Jensen RT, de Herder WW, Thakker RV, et al. Gastroenteropancreatic neuroendocrine tumours. *Lancet Oncol*. 2008;9(1):61-72.
15. Giustina A, Barkhoudarian G, Beckers A, Ben-Shlomo A, Biermasz N, Biller B, et al. Multidisciplinary management of acromegaly: A consensus. *Rev Endocr Metab Disord*. 2020;21(4):667-78.
16. Jackson Y, Flood E, Rhoten S, Janssen EM, Lundy M. AcroVoice: eliciting the patients' perspective on acromegaly disease activity. *Pituitary*. 2019;22(1):62-9.
17. Ben-Shlomo A, Sheppard MC, Stephens JM, Pulgar S, Melmed S. Clinical, quality of life, and economic value of acromegaly disease control. *Pituitary*. 2011;14(3):284-94.
18. Chau I, Casciano R, Willet J, Wang X, Yao JC. Quality of life, resource utilisation and health economics assessment in advanced neuroendocrine tumours: a systematic review. *Eur J Cancer Care (Engl)*. 2013;22(6):714-25.
19. Marazuela M, Blanco C, Bernabeu I, Menendez E, Villar R, Paja M, et al. Acromegaly disease activity according to ACRODAT®, a cross-sectional study in Spain: ACROVAL study. *Endocrine*. 2022;75(2):525-36.
20. Li D, Sun CL, Kim H, Crook C, Zhang YH, Allen R, et al. Patient-Defined Goals and Preferences Among Adults With Advanced Neuroendocrine Tumors. *J Natl Compr Canc Netw*. 2022;20(12):1330-7.e3.
21. Baumann T, Rottenburger C, Nicolas G, Wild D. Gastroenteropancreatic neuroendocrine tumours (GEP-NET) - Imaging and staging. *Best Pract Res Clin Endocrinol Metab*. 2016;30(1):45-57.
22. Rousseau B, Foote MB, Maron SB, Diplas BH, Lu S, Argilés G, et al. The Spectrum of Benefit from Checkpoint Blockade in Hypermutated Tumors. *N Engl J Med*. 2021;384(12):1168-70.
23. Thompson JA, Schneider BJ, Brahmer J, Achufusi A, Armand P, Berkenstock MK, et al. Management of Immunotherapy-Related Toxicities, Version 1.2022, NCCN Clinical Practice Guidelines in Oncology. *J Natl Compr Canc Netw*. 2022;20(4):387-405.
24. Mafficini A, Scarpa A. Genetics and Epigenetics of Gastroenteropancreatic Neuroendocrine Neoplasms. *Endocr Rev*. 2019;40(2):506-36.
25. Singhi AD, Liu TC, Roncaioli JL, Cao D, Zeh HJ, Zureikat AH, et al. Alternative Lengthening of Telomeres and Loss of DAXX/ATR Expression

- Predicts Metastatic Disease and Poor Survival in Patients with Pancreatic Neuroendocrine Tumors. *Clin Cancer Res*. 2017;23(2):600-9.
26. Mazzaferro V, Pulvirenti A, Coppa J. Neuroendocrine tumors metastatic to the liver: how to select patients for liver transplantation? *J Hepatol*. 2007;47(4):460-6.
  27. Pavel M, Baudin E, Couvelard A, Krenning E, Öberg K, Steinmüller T, et al. ENETS Consensus Guidelines for the management of patients with liver and other distant metastases from neuroendocrine neoplasms of foregut, midgut, hindgut, and unknown primary. *Neuroendocrinology*. 2012;95(2):157-76.
  28. Fan ST, Le Treut YP, Mazzaferro V, Burroughs AK, Olausson M, Breitenstein S, et al. Liver transplantation for neuroendocrine tumour liver metastases. *HPB (Oxford)*. 2015;17(1):23-8.
  29. Le Treut YP, Grégoire E, Klempnauer J, Belghiti J, Jouve E, Lerut J, et al. Liver transplantation for neuroendocrine tumors in Europe-results and trends in patient selection: a 213-case European liver transplant registry study. *Ann Surg*. 2013;257(5):807-15.
  30. Rossi RE, Burroughs AK, Caplin ME. Liver transplantation for unresectable neuroendocrine tumor liver metastases. *Ann Surg Oncol*. 2014;21(7):2398-405.
  31. Moris D, Tsilimigras DI, Ntanasis-Stathopoulos I, Beal EW, Felekouras E, Vernadakis S, et al. Liver transplantation in patients with liver metastases from neuroendocrine tumors: A systematic review. *Surgery*. 2017;162(3):525-36.
  32. Korda D, Doros A, Piros L, Gerlei Z, Haboub-Sandil A, Mándli T, et al. Liver Transplant for Metastatic Neuroendocrine Tumors: A Single-Center Experience in Hungary. *Transplant Proc*. 2019;51(4):1251-3.
  33. Chung H, Chapman WC. Liver transplantation for metastatic neuroendocrine tumors. *Adv Surg*. 2014;48:235-52.
  34. Nobel YR, Goldberg DS. Variable Use of Model for End-Stage Liver Disease Exception Points in Patients With Neuroendocrine Tumors Metastatic to the Liver and Its Impact on Patient Outcomes. *Transplantation*. 2015;99(11):2341-6.
  35. Pavel M, O'Toole D, Costa F, Capdevila J, Gross D, Kianmanesh R, et al. ENETS Consensus Guidelines Update for the Management of Distant Metastatic Disease of Intestinal, Pancreatic, Bronchial Neuroendocrine Neoplasms (NEN) and NEN of Unknown Primary Site. *Neuroendocrinology*. 2016;103(2):172-85.
  36. Sada A, Glasgow AE, Vella A, Thompson GB, McKenzie TJ, Habermann EB. Malignant Insulinoma: A Rare Form of Neuroendocrine Tumor. *World J Surg*. 2020;44(7):2288-94.
  37. Kos-Kudła B, Blicharz-Dorniak J, Strzelczyk J, Bałdys-Waligórska A, Bednarczuk T, Bolanowski M, et al. Diagnostic and therapeutic guidelines for gastro-entero-pancreatic neuroendocrine neoplasms (recommended by the Polish Network of Neuroendocrine Tumours). *Endokrynol Pol*. 2017;68(2):79-110.
  38. Kittah NE, Vella A. MANAGEMENT OF ENDOCRINE DISEASE: Pathogenesis and management of hypoglycemia. *Eur J Endocrinol*. 2017;177(1):R37-r47.
  39. González-Flores E, Serrano R, Sevilla I, Viúdez A, Barriuso J, Benavent M, et al. SEOM clinical guidelines for the diagnosis and treatment of gastroenteropancreatic and bronchial neuroendocrine neoplasms (NENs) (2018). *Clin Transl Oncol*. 2019;21(1):55-63.
  40. Baughman AW, Wei NJ, Hahn PF, Casey BW, Zhang ML. Case 23-2022: A 49-Year-Old Man with Hypoglycemia. *N Engl J Med*. 2022;387(4):356-65.
  41. Veltroni A, Cosaro E, Spada F, Fazio N, Faggiano A, Colao A, et al. Clinico-pathological features, treatments and survival of malignant insulinomas: a multicenter study. *Eur J Endocrinol*. 2020;182(4):439-46.
  42. Zandee WT, Brabander T, Blažević A, Kam BLR, Teunissen JJM, Feelders RA, et al. Symptomatic and Radiological Response to 177Lu-DOTATE for the Treatment of Functioning Pancreatic Neuroendocrine Tumors. *J Clin Endocrinol Metab*. 2019;104(4):1336-44.
  43. Herrera-Martínez AD, Hofland J, Hofland LJ, Brabander T, Eskens F, Gálvez Moreno MA, et al. Targeted Systemic Treatment of Neuroendocrine Tumors: Current Options and Future Perspectives. *Drugs*. 2019;79(1):21-42.
  44. de Carbonnières A, Challine A, Cottreau AS, Coriat R, Soyer P, Abou Ali E, et al. Surgical management of insulinoma over three decades. *HPB (Oxford)*. 2021;23(12):1799-806.
  45. Schwartz LH, Litière S, de Vries E, Ford R, Gwyther S, Mandrekar S, et al. RECIST 1.1-Update and clarification: From the RECIST committee. *Eur J Cancer*. 2016;62:132-7.
  46. Jiménez-Fonseca P, Martín MN, Carmona-Bayonas A, Calvo A, Fernández-Mateos J, Redrado M, et al. Biomarkers and polymorphisms in pancreatic neuroendocrine tumors treated with sunitinib. *Oncotarget*. 2018;9(97):36894-905.

47. Luque RM, Ibáñez-Costa A, Sánchez-Tejada L, Rivero-Cortés E, Robledo M, Madrazo-Atutxa A, et al. The Molecular Registry of Pituitary Adenomas (REMAH): A bet of Spanish Endocrinology for the future of individualized medicine and translational research. *Endocrinol Nutr*. 2016;63(6):274-84.
48. Bernabeu I, Cámara R, Marazuela M, Puig Domingo M. Expert document on management of acromegaly. *Endocrinol Diabetes Nutr (Engl Ed)*. 2018;65(8):428-37.
49. Bernabéu I, Fajardo C, Marazuela M, Cordido F, Venegas EM, de Pablos-Velasco P, et al. Effectiveness of lanreotide autogel 120 mg at extended dosing intervals for acromegaly. *Endocrine*. 2020;70(3):575-83.
50. Bernabeu I, Pico A, Venegas E, Aller J, Alvarez-Escolá C, García-Arnés JA, et al. Safety of long-term treatment with Pegvisomant: analysis of Spanish patients included in global ACROSTUDY. *Pituitary*. 2016;19(2):127-37.
51. de Pablos-Velasco P, Venegas EM, Álvarez Escolá C, Fajardo C, de Miguel P, González N, et al. Diagnosis, treatment and follow-up of patients with acromegaly in a clinical practice setting in Spain: the ACROPRAXIS program Delphi survey. *Pituitary*. 2020;23(2):129-39.
52. Fleseriu M, Biller BMK, Freda PU, Gadelha MR, Giustina A, Katznelson L, et al. A Pituitary Society update to acromegaly management guidelines. *Pituitary*. 2021;24(1):1-13.
53. Gil J, Marques-Pamies M, Jordà M, Fajardo-Montaña C, García-Martínez A, Sampedro M, et al. Molecular determinants of enhanced response to somatostatin receptor ligands after debulking in large GH-producing adenomas. *Clin Endocrinol (Oxf)*. 2021;94(5):811-9.
54. Giustina A, Barkan A, Beckers A, Biermasz N, Biller BMK, Boguszewski C, et al. A Consensus on the Diagnosis and Treatment of Acromegaly Comorbidities: An Update. *J Clin Endocrinol Metab*. 2020;105(4).
55. Ilie MD, Jouanneau E, Raverot G. Aggressive Pituitary Adenomas and Carcinomas. *Endocrinol Metab Clin North Am*. 2020;49(3):505-15.
56. Kuhn E, Caron P, Delemer B, Raingeard I, Lefebvre H, Raverot G, et al. Pegvisomant in combination or pegvisomant alone after failure of somatostatin analogs in acromegaly patients: an observational French ACROSTUDY cohort study. *Endocrine*. 2021;71(1):158-67.
57. Marazuela M, Paniagua AE, Gahete MD, Lucas T, Alvarez-Escolá C, Manzanares R, et al. Somatotroph tumor progression during pegvisomant therapy: a clinical and molecular study. *J Clin Endocrinol Metab*. 2011;96(2):E251-9.
58. Melmed S, Kaiser UB, Lopes MB, Bertherat J, Syro LV, Raverot G, et al. Clinical Biology of the Pituitary Adenoma. *Endocr Rev*. 2022;43(6):1003-37.
59. Morin E, Berthelet F, Weisnagel J, Bidlingmaier M, Serri O. Failure of temozolomide and conventional doses of pegvisomant to attain biochemical control in a severe case of acromegaly. *Pituitary*. 2012;15(1):97-100.
60. Picó A, Aranda-López I, Sesmiolo G, Toldos-González Ó, Japón MA, Luque RM, et al. Recommendations on the pathological report of pituitary tumors. A consensus of experts of the Spanish Society of Endocrinology and Nutrition and the Spanish Society of Pathology. *Endocrinol Diabetes Nutr (Engl Ed)*. 2021;68(3):196-207.
61. Puig-Domingo M, Gil J, Sampedro-Nuñez M, Jordà M, Webb SM, Serra G, et al. Molecular profiling for acromegaly treatment: a validation study. *Endocr Relat Cancer*. 2020;27(6):375-89.
62. Puig-Domingo M, Soto A, Venegas E, Vilchez R, Blanco C, Cordido F, et al. Use of lanreotide in combination with cabergoline or pegvisomant in patients with acromegaly in the clinical practice: The ACROCOMB study. *Endocrinol Nutr*. 2016;63(8):397-408.
63. Puig-Domingo M, Marazuela M. Precision medicine in the treatment of acromegaly. *Minerva Endocrinol*. 2019;44(2):169-75.
64. Raverot G, Ilie MD, Lasolle H, Amodru V, Trouillas J, Castinetti F, et al. Aggressive pituitary tumours and pituitary carcinomas. *Nat Rev Endocrinol*. 2021;17(11):671-84.
65. Tritos NA, Fazeli PK, McCormack A, Mallea-Gil SM, Pineyro MM, Christ-Crain M, et al. Pituitary Society Delphi Survey: An international perspective on endocrine management of patients undergoing transsphenoidal surgery for pituitary adenomas. *Pituitary*. 2022;25(1):64-73.
66. Trouillas J, Jaffrain-Rea ML, Vasiljevic A, Raverot G, Roncaroli F, Villa C. How to Classify the Pituitary Neuroendocrine Tumors (PitNET)s in 2020. *Cancers (Basel)*. 2020;12(2).
67. Voellger B, Zhang Z, Benzel J, Wang J, Lei T, Nimsky C, et al. Targeting Aggressive Pituitary Adenomas at the Molecular Level-A Review. *J Clin Med*. 2021;11(1).
68. Manual de Endocrinología y Nutrición» Capítulo 17. Hipersecreción de hormona de crecimiento: acromegalia y gigantismo. Disponible en: <https://manual.seen.es/article?id=55114b66-489c-4c70-8a67-2bcdac18103c>.

69. Katznelson L, Laws ER, Jr., Melmed S, Molitch ME, Murad MH, Utz A, et al. Acromegaly: an endocrine society clinical practice guideline. *J Clin Endocrinol Metab.* 2014;99(11):3933-51.
70. Losa M, von Werder K. Pathophysiology and clinical aspects of the ectopic GH-releasing hormone syndrome. *Clin Endocrinol (Oxf).* 1997;47(2):123-35.
71. Gola M, Doga M, Bonadonna S, Mazziotti G, Vescovi PP, Giustina A. Neuroendocrine tumors secreting growth hormone-releasing hormone: Pathophysiological and clinical aspects. *Pituitary.* 2006;9(3):221-9.
72. Zendran I, Gut G, Kałużny M, Zawadzka K, Bolanowski M. Acromegaly Caused by Ectopic Growth Hormone Releasing Hormone Secretion: A Review. *Front Endocrinol (Lausanne).* 2022;13:867965.
73. Bilezikjian LM, Vale WW. Stimulation of adenosine 3',5'-monophosphate production by growth hormone-releasing factor and its inhibition by somatostatin in anterior pituitary cells in vitro. *Endocrinology.* 1983;113(5):1726-31.
74. Potorac I, Bonneville JF, Daly AF, de Herder W, Fainstein-Day P, Chanson P, et al. Pituitary MRI Features in Acromegaly Resulting From Ectopic GHRH Secretion From a Neuroendocrine Tumor: Analysis of 30 Cases. *J Clin Endocrinol Metab.* 2022;107(8):e3313-e20.
75. Van den Briel A, Fevery J, Van Dorpe J, Hofland L, Bouillon R. Hormonal and volumetric long term control of a growth hormone-releasing hormone-producing carcinoid tumor. *J Clin Endocrinol Metab.* 1999;84(9):3162-9.
76. de Herder WW. Acromegaly and gigantism in the medical literature. Case descriptions in the era before and the early years after the initial publication of Pierre Marie (1886). *Pituitary.* 2009;12(3):236-44.
77. Vilar L, Vilar CF, Lyra R, Lyra R, Naves LA. Acromegaly: clinical features at diagnosis. *Pituitary.* 2017;20(1):22-32.
78. Kreitschmann-Andermahr I, Siegel S, Kleist B, Kohlmann J, Starz D, Buslei R, et al. Diagnosis and management of acromegaly: the patient's perspective. *Pituitary.* 2016;19(3):268-76.
79. Bhatia ML, Misra SC, Prakash J. Laryngeal manifestations in acromegaly. (Case report). *J Laryngol Otol.* 1966;80(4):412-7.
80. Smaily H, Matar N. Laryngeal manifestations in acromegaly: A systematic review of the literature. *Acta Oto-Laryngologica Case Reports.* 2020;5(1):57-63.



# ANEXO 1

## ABREVIATURAS

---

- **ALT:** Alanina aminotransferasa
- **ASS:** Análogos de somatostatina
- **FG:** Filtrado glomerular
- **GGT:** Gamma-glutamil transferasa
- **GH:** Hormona de crecimiento
- **GHRH:** Hormona liberadora de hormona del crecimiento
- **IGF-1:** Factor de crecimiento insulínico tipo 1
- **LSN:** Límite superior de la normalidad
- **LTD:** Lóbulo tiroideo derecho
- **LTI:** Lóbulo tiroideo izquierdo
- **PET:** Tomografía por emisión de positrones
- **PET-TAC:** Tomografía por emisión de positrones-Tomografía axial computarizada
- **RM:** Resonancia magnética
- **RMN:** Resonancia magnética nuclear
- **SOG:** Sobrecarga oral de glucosa
- **TAC:** Tomografía axial computarizada
- **TAC TAP:** Tomografía axial computarizada en tórax, abdomen y pelvis
- **TH:** Trasplante hepático
- **TMB:** Tumor Mutational Burden
- **TNEs:** tumores neuroendocrinos
- **TSH:** Hormona estimulante de la tiroides
- **VIP:** Péptido intestinal vasoactivo

## **ANEXO 2**

# **PLANTILLA PARA LA CUMPLIMENTACIÓN DEL CASO CLÍNICO**

---

## Datos Personales

Nombre.....

Apellidos.....

Especialidad.....

Número de colegiado.....

E-mail.....

Teléfono de contacto.....

Centro.....

País.....

Provincia (España).....

Provincia (Portugal).....

Se le informa que los datos personales que ha introducido como profesional médico, son tratados de conformidad con lo establecido en la Ley Orgánica 3/2018, de 5 de diciembre, de Protección de Datos Personales y garantía de los derechos digitales y el Reglamento (UE) 2016/679 del Parlamento Europeo y del Consejo, de 27 de abril de 2016, relativo a la protección de las personas físicas en lo que respecta al tratamiento de datos personales y a la libre circulación de estos datos; de acuerdo a la información que se cita a continuación:

- **Responsable del tratamiento:** Ipsen Pharma S.A.
- **Encargado del tratamiento:** Dynamic Science S.L.U.
- **Finalidad:** participación como profesional médico en el concurso de casos clínicos
- **Legitimación:** aceptación de las bases del concurso de casos clínico
- **Destinatarios:** personal autorizado por el responsable y/o encargado del tratamiento de sus datos, de acuerdo a las funciones desarrolladas en el concurso de casos clínicos
- **Derechos sobre sus datos:** podrá ejercer sus derechos de acceso, rectificación, supresión, derecho a la limitación del tratamiento, así como a la portabilidad y oposición, siempre que el ejercicio de estos derechos no afecte los fines para el cual fueron recogidos <https://www.ipsen.com/spain/ipsen-espana/>

## Caso clínico

**Paciente** .....

Para que el Caso Clínico pueda considerarse válido para el concurso se deben cumplimentar obligatoriamente los apartados 1,2,3,4,7. Los apartados 5, 6 y 9 aunque no son obligatorios pueden usarse para completar la información del caso clínico. Si en el apartado 8 no se va a adjuntar ningún archivo, por favor clicar la casilla “No aplica”.

Categoría del caso .....

Subcategoría del caso .....

### 1. Título del caso

### 2. Autores

Código	Estado	Nombre	Apellidos
001			
002			
003			

### 3. Resumen

### 4. Introducción y descripción del caso clínico

### 5. Exploración y pruebas complementarias

### 6. Tratamiento

### 7. Discusión y conclusiones

### 8. Tablas, imágenes y figuras

### 9. Bibliografía

Si tiene alguna consulta relacionada con posibles efectos adversos o quiere comunicar una sospecha de reacción adversa de alguno de los productos de Ipsen, contacte con el Departamento de Farmacovigilancia de Ipsen a través del teléfono 93 685 81 00 o enviando un correo electrónico a [pharmacovigilance.spain@ipsen.com](mailto:pharmacovigilance.spain@ipsen.com). Si tiene una solicitud de información médica, contacte con el Departamento Médico de Ipsen a través del teléfono 93 685 81 00 o enviando un correo electrónico a [informacionmedica-es@ipsen.com](mailto:informacionmedica-es@ipsen.com)

CONCURSO de CASOS CLÍNICOS

**ACRONET**



S.A.T. | 900 152 408

LUNES A JUEVES DE 8.00 A 13.00  
14.00 A 18.00  
VIERNES DE 8.00 A 15.00

 **IPSEN**  
Innovation for patient care